

UNIVERSIDADE ESTADUAL DE MARINGÁ
CENTRO DE CIÊNCIAS BIOLÓGICAS
PROGRAMA DE PÓS-GRADUAÇÃO EM CIÊNCIAS BIOLÓGICAS
ÁREA DE CONCENTRAÇÃO EM BIOLOGIA CELULAR E MOLECULAR

STEPHANIE CARVALHO BORGES

**AVALIAÇÃO DOS TRATAMENTOS COM CURCUMINA E
NANOPARTÍCULAS DE RESVERATROL NA INJÚRIA PROMOVIDA PELA
ISQUEMIA E REPERFUSÃO INTESTINAL**

Maringá
2019

STEPHANIE CARVALHO BORGES

**AVALIAÇÃO DOS TRATAMENTOS COM CURCUMINA E
NANOPARTÍCULAS DE RESVERATROL NA INJÚRIA PROMOVIDA PELA
ISQUEMIA E REPERFUSÃO INTESTINAL**

Tese apresentada ao Programa de Pós-Graduação em Ciências Biológicas (área de concentração - Biologia Celular e Molecular), da Universidade Estadual de Maringá para a obtenção do grau de Doutor em Ciências Biológicas.

Orientador: Dr.^a Nilza Cristina Buttow

Maringá
2019

Dados Internacionais de Catalogação-na-Publicação (CIP)
(Biblioteca Central - UEM, Maringá – PR., Brasil)

Borges, Stephanie Carvalho

B251a Avaliação dos tratamentos com curcumina e nanopartículas de resveratrol na injúria promovida pela isquemia e reperfusão intestinal/ Stephanie. -- Maringá, 2019.

71 f. : il. color., figs., tabs.

Orientadora: Prof.a. Dr.a. Nilza Cristina Buttow.

Tese (doutorado) - Universidade Estadual de Maringá, Centro de Ciências Biológicas, Programa de Pós-graduação em Ciências Biológicas, Área de Concentração em Biologia Celular e Molecular, 2019.

1. Isquemia e reperfusão. 2. Neuroinflamação. 3. Intestino delgado. 4. Estresse oxidativo. 5. Curcumina. 6. Nanopartículas. Neuroproteção. I. Buttow, Nilza Cristina, orient. II. Universidade Estadual de Maringá. Centro de Ciências Biológicas. Programa de Pós-Graduação em Ciências Biológicas. Área de Concentração em Biologia Celular e Molecular. III. Título.

CDD 22. ED.611.341

Jane Lessa Monção CRB9 1173

STEPHANIE CARVALHO BORGES

**AVALIAÇÃO DOS TRATAMENTOS COM CURCUMINA E
NANOPARTÍCULAS DE RESVERATROL NA INJÚRIA PROMOVIDA PELA
ISQUEMIA E REPERFUSÃO INTESTINAL**


Tese apresentada ao Programa de Pós-Graduação em Ciências Biológicas (área de concentração - Biologia Celular e Molecular), da Universidade Estadual de Maringá para a obtenção do grau de Doutor em Ciências Biológicas.

Aprovado em: 31/ 01/2019


BANCA EXAMINADORA*



Prof. Dr.ª Nilza Cristina Buttow
Universidade Estadual de Maringá




Prof. Dr.ª Ana Cristina Breithaupt Faloppa
Hospital das Clínicas da Faculdade de Medicina da Universidade de São Paulo
HC-FMUSP



Prof. Dr. Helenton Cristhian Barrena
Centro Universitário Ingá - UNINGÁ



Prof. Dr.ª Larissa Carla Lauer Schneider
Universidade Estadual de Maringá



Prof. Dr.ª Gessilda de Alcântara Nogueira de Melo
Universidade Estadual de Maringá

BIOGRAFIA

Stephanie Carvalho Borges nasceu em Jataí/GO em 27/11/1986. Em 2009 graduou-se em Ciências Biológicas pela Universidade Federal da Grande Dourados - UFGD (Dourados – MS). Em 2013 adquiriu o título de mestre em Ciências Biológicas na área de concentração em Biologia Celular e Molecular pela Universidade Estadual de Maringá – UEM (Maringá - PR). Possui experiência nas áreas de biologia celular, biologia molecular, bioquímica, genética, histologia e morfologia com ênfase nos temas: Sistema Nervoso Entérico, isquemia e reperfusão, estresse oxidativo, imunohistoquímica, antioxidantes e dispositivos nanoparticulados de entrega de fármacos bioativos.

DEDICATÓRIA

Dedico essa tese à CIÊNCIA. Esta palavra deriva do latim *scientia*, cujo significado é "conhecimento" ou "saber".

Todos sabem que educação de qualidade é a base de um país próspero. Apesar disso, em nosso país, o corte de verbas começa pela educação. Desde o mestrado tive que tirar dinheiro do bolso para conseguir realizar meus experimentos, e isso acontece com a grande maioria dos colegas de profissão, senão, com todos. Não me arrependo. Foi necessário. E mais, com isso consegui publicar resultados interessantes e que com certeza retornará para a sociedade.

Infelizmente, nós, docentes, pesquisadores, pós-graduandos não somos reconhecidos pelo nosso próprio povo e muito menos pelo nosso governo. São muitas frustrações, mas a ânsia de fazer pelo povo o que o governo não faz é tão grande que fica impossível desistir.

Amo o que faço, afinal a ciência educa e salva vidas. Não poderia ter profissão mais digna e bela!

AGRADECIMENTOS

Agradeço primeiramente a **Deus**, por me permitir enfrentar essa jornada e por estar presente em todos os momentos de dificuldade. Agradeço a Ele também, por permitir que eu conhecesse pessoas tão especiais que hoje fazem parte de minha vida.

À minha **família**, que tem sido meu porto seguro, que sempre me apoiou e sempre esteve ao meu lado. Em especial, à minha mãe, **Maria Vitória**, que com muita dignidade e persistência possibilitou a minha formação profissional e pessoal e à meus irmãos, que sempre estiveram ao meu lado, me apoiando e me fortalecendo.

Ao **Daniel**, meu marido, que esteve presente durante toda a realização deste trabalho. Agradeço pela paciência e por estar presente nos momentos de angústia e dificuldade, dando apoio emocional, o qual foi imprescindível para a concretização deste trabalho.

À minha orientadora **Nilza**, que no início, mesmo não me conhecendo, me concedeu um voto de confiança, acreditou em mim e fez com que a realização de meu mestrado e doutorado fosse possível, criando oportunidade para meu crescimento profissional e até mesmo pessoal. Agradeço a paciência nos momentos de dificuldade e os ensinamentos que me foi transmitido. Somos resiliência!

À **Eurides, Maria dos Anjos e Maria Ângela**, técnicas do laboratório de histologia, por terem me acolhido no laboratório e me ensinado boa parte laboratorial que hoje sei. Por terem sempre ajudado nos dias de cirurgias e coletas que tanto foi importante para o bom andamento do trabalho. E pelas boas risadas na hora do cafezinho.

Agradeço também aos meus **colegas de laboratório**, Evandro, Aline, Lia, Ana Paula, Déboras (dos Anjos e Rissato), Larissa, Camila, Júlia, Elouísa, Lilian, Pedro, Fernanda, Fernando, Bruna, Paulo, Jean, Maísa, Isabela e a todos aqueles que embora não tenham sido citados aqui contribuíram de alguma forma para a realização deste trabalho.

Aos colaboradores que foram essenciais para a realização da tese: Paulo Emílio Botura Ferreira, Luísa Mota da Silva, Maria Fernanda de Paula Werner, Juan Manuel Irache, Osvaldo Albuquerque Cavalcanti e Lia Mara Tironi.

Aos amigos que durante toda a minha pós-graduação estiveram ao meu lado e torceram por mim.

**Vocês fazem parte dessa conquista!
Obrigada!!**

APRESENTAÇÃO

Esta tese é composta de dois artigos científicos. O primeiro artigo intitulado “Curcumina protege da injúria renal e hepática induzida por isquemia e reperfusão intestinal”, tem como foco de estudo a aplicação da curcumina na avaliação do estado oxidativo e inflamatório dos rins e fígado de animais submetidos à injúria por isquemia e reperfusão intestinal. O segundo artigo intitulado “Evaluation of the treatment with resveratrol-loaded nanoparticles in intestinal injury model caused by ischemia and reperfusion”, mostra as consequências do tratamento com nanopartículas de resveratrol sobre a injúria promovida no íleo através da isquemia seguida de reperfusão intestinal. Esse segundo artigo foi publicado em fevereiro de 2018 na revista *Toxicology*, sendo possível sua visualização no seguinte link:

<https://www.sciencedirect.com/science/article/pii/S0300483X18300167?via%3Dihub>

Em consonância com as regras do Programa de Pós-graduação em Ciências Biológicas, o primeiro artigo foi redigido de acordo com as normas da revista *Life Science* e o segundo de acordo com as normas da revista *Toxicology*.

RESUMO GERAL

A isquemia e reperfusão (IR) intestinal é causada por uma variedade de eventos clínicos, dentre eles embolia, hérnia, infecção, cirurgias abdominais e transplante do intestino delgado. Acidentes automobilísticos e doenças crônicas como por exemplo, a doença de Crohn e retocolite, também são responsáveis por episódios de isquemia. A incidência de morte é alta para esses pacientes, particularmente para aqueles em estado crítico, onde o risco de mortalidade está entre 60 e 80% dos casos. O trato gastrointestinal é extremamente sensível a IR e a injúria causada ao intestino afeta principalmente a mucosa e o sistema nervoso entérico. A motilidade e a secreção intestinal são altamente dependentes da atividade de neurônios entéricos e a perda destes neurônios pode resultar em disfunção intestinal. Essas alterações intestinais podem ser justificadas pelos eventos simultâneos que ocorrem durante a fase de isquemia seguida da fase de reperfusão. Durante a isquemia, ocorre lesão da mucosa intestinal e aumento da permeabilidade microvascular. Em nível celular ocorre a depleção de adenosina trifosfato (ATP) que leva ao acúmulo de hipoxantina, o substrato da xantina oxidase. Ao iniciar a fase de reperfusão, e com a reentrada de moléculas de oxigênio, a hipoxantina é convertida em xantina pela xantina oxidase com consequente produção do radical livre superóxido. A partir dessa espécie reativa, várias outras espécies reativas de oxigênio (EROs) podem ser formadas. Além de EROs, também se formam espécies reativas de nitrogênio que são capazes de causar danos celulares e teciduais. Portanto, os radicais livres formados são um dos principais produtos da injúria causada pela isquemia seguida de reperfusão. A partir desse momento, ocorrem várias outras alterações intestinais, como inflamação, edema celular, desequilíbrio de transporte de íons, desorganização do citoesqueleto e prejuízo a microcirculação. Em consequência disso, o tecido afetado pode sofrer a morte celular por necrose e/ou apoptose. Contudo, os insultos não são limitados apenas ao intestino. A IR intestinal também promove a lesão das células epiteliais que afeta negativamente a integridade mucosa, levando a um aumento da permeabilidade epitelial intestinal. Vários estudos tem sugerido que a injúria na mucosa intestinal permite a translocação de bactérias e endotoxinas do lúmen intestinal para a circulação sanguínea sistêmica, o que pode causar o desenvolvimento de lesões a outros órgãos. As consequências que a IR intestinal podem causar nesses órgãos, ainda não são totalmente compreendidas. Em geral, sabe-se que a injúria por IR intestinal associada à translocação bacteriana pode acarretar e/ou promover estresse oxidativo e inflamação sistêmica. Assim sendo, o estresse oxidativo desempenha importante papel na lesão de IR intestinal e, substâncias que podem eliminar radicais livres, como os antioxidantes, seriam alternativas terapêuticas promissoras para o tratamento da injúria por isquemia e reperfusão intestinal. Vários autores têm relatado que a curcumina e o resveratrol possuem grande potencial terapêutico, incluindo atividade antioxidante e anti-inflamatória. A curcumina [diferuloylmethane, 1, 7-bis(4-hydroxy-3-methoxyphenyl)-1, 6-heptadiene-3,5-dione] é um componente laranja-amarelo derivado do açafrão (*Curcuma longa*) e alguns estudos em modelos experimentais de injúria por IR intestinal tem demonstrado efeitos benéficos quanto a sua aplicação no próprio intestino. Entretanto, ainda são limitados os estudos quanto aos efeitos da curcumina em órgãos distantes que são afetados pela isquemia e reperfusão intestinal. Neste contexto, e devido à importância das consequências clínicas que a isquemia e reperfusão intestinal podem provocar, avaliamos os efeitos do tratamento com curcumina sob os parâmetros de estresse oxidativo e de mieloperoxidase no fígado e nos rins de ratos submetidos à 45 minutos

de isquemia intestinal seguida de 7 dias de reperfusão. Trinta animais foram utilizados nesse experimento (n = 6 / grupo). O animais foram tratados com 60 mg/kg de peso corporal de curcumina na forma livre através de gavagem. O tratamento teve início 5 dias antes da cirurgia e foi realizado diariamente por 7 dias depois (período de reperfusão). O sangue foi coletado, centrifugado e submetido às técnicas de alanina aminotransferase (ALT) e aspartato aminotransferase (AST). O fígado e os rins foram coletados, pesados e submetidos às técnicas de mieloperoxidase e de estresse oxidativo. Como resultado pudemos verificar que a IR intestinal afetou principalmente o fígado, promovendo inflamação e estresse oxidativo. Provavelmente, os rins admitem reparos muito mais cedo que o fígado, uma vez que após 7 dias de reperfusão já não apresentaram alterações na mieloperoxidase e nos principais parâmetros de estresse oxidativo. Apesar do tratamento com a curcumina ter desempenhado efeitos benéficos, amenizando ou até mesmo impedindo a injúria por IR intestinal nos rins e principalmente no fígado dos animais, a literatura tem relatado que uma das maiores dificuldades na administração oral de substâncias potencialmente terapêuticas é o tempo de meia vida curto por ser rapidamente metabolizado e a baixa absorção, com consequente necessidade de utilização de alta dosagem. A utilização de sistemas de liberação modificada de fármacos torna-se uma ferramenta útil para melhorar a biodisponibilidade da substância de interesse tornando o tratamento mais eficiente. Estudos prévios relataram que o tratamento oral com 10 mg / kg de resveratrol (3,5,4'-trihidroxi-estilbeno) na forma livre é capaz de amenizar os danos causados pela IR intestinal, no entanto, estes efeitos benéficos não são completamente eficientes. O uso de sistemas nanoparticulados capazes de aumentar a biodisponibilidade do resveratrol poderia ser uma alternativa mais eficiente para o tratamento da IR intestinal. Sistemas nanoparticulados com alta capacidade bioadesiva, como o poli(anidrido) [Poli(anidrido metil vinil éter-co-maleico) ou poli(anidrido) (Gantrez® AN 119)], poderiam ser ótimos carreadores que atingiriam a região afetada pela IR. O desenvolvimento de interações adesivas entre sistemas nanoparticulados e a mucosa intestinal induz esse dispositivo à entrega deste fármaco através do contato íntimo com a membrana de absorção. Por ser eficaz no aumento da permanência no epitélio intestinal e no aumento da biodisponibilidade do fármaco, investigamos se nanopartículas de poli(anidrido) carregadas com resveratrol, na dosagem de 7 mg / kg de peso corporal, poderia promover redução do estresse oxidativo na parede intestinal e neuroproteção mientérica através dos efeitos benéficos do resveratrol no íleo de ratos submetidos à 45 minutos de isquemia seguido de 7 dias de reperfusão. Para isso, nanopartículas de poli (anidrido) contendo resveratrol foram sintetizadas e passaram por avaliações físico-químicas. Para realização do experimento, 54 ratos *Wistar* foram divididos em nove grupos (n = 6 / grupo) e foram tratados a cada 48 horas, tendo início 5 dias antes da cirurgia e mantendo o tratamento por 7 dias depois (período de reperfusão), por meio de gavagem com 7 mg/kg de peso corporal de resveratrol (na forma livre ou nano encapsulado). A artéria mesentérica superior foi ocluída por 45 minutos para causar lesão de IR. Foram avaliados parâmetros de estresse oxidativo, mieloperoxidase, nitrito, aspartato aminotransferase, alanina aminotransferase, imunomarcagem de neurônios mientéricos e células gliais entéricas e a velocidade do trânsito gastrointestinal. As avaliações físico-químicas mostraram que ambas as formulações de nanopartículas (com resveratrol e vazias) apresentaram carga negativa com distribuição homogênea, e a carga útil apresentou uma eficiência de encapsulação de 60%. A IR promoveu estresse oxidativo, perda neuronal mientérica da população geral, aumento do perfil neuronal da subpopulação nitrérgica e das varicosidades vipérgicas, proliferação glial (S100-IR),

gliose reativa (GFAP-IR) e lentidão no tempo do trânsito gastrointestinal. O tratamento com resveratrol administrado na forma livre impediu as alterações causadas pela IR. Os resultados dos grupos tratados com nanopartículas carregadas com resveratrol apresentaram resultados semelhantes ao grupo tratado com resveratrol livre. Os animais tratados com nanopartículas vazias (sem resveratrol) apresentaram hepatotoxicidade. É importante ressaltar que alguns autores que trabalharam com nanopartículas de poli(anidrido) afirmaram não encontrar evidências de que elas possam ser absorvidas pelo epitélio intestinal, desempenhando apenas papel de bioadesão e biodisponibilidade do fármaco encapsulado. Provavelmente o modelo experimental empregado (45 minutos de isquemia seguida de 7 dias de reperfusão), promoveu a ruptura da barreira epitelial, causando a translocação das nanopartículas, podendo justificar a hepatotoxicidade encontrada. Além disso, encontramos algumas alterações negativas no grupo *sham* tratado com as nanopartículas vazias, indicando toxicidade no tecido intestinal. Provavelmente o resveratrol presente nas nanopartículas carregadas, protegeu os tecidos dos animais tratados com essa formulação. Concluímos que o poli (anidrido) não é um nanocarreador ideal para aplicação em modelos *in vivo* de lesão intestinal de IR, devido principalmente à hepatotoxicidade que pode ser causada por disfunção da barreira epitelial que desencadeia a translocação de nanopartículas. Tanto as alterações de hepatotoxicidade encontradas utilizando as técnicas de AST e ALT, como as alterações de estresse oxidativo observadas principalmente no fígado, indicam fortemente que a injúria por IR intestinal afeta outros órgãos além do próprio intestino, alertando para a importância de estudos mais aprofundados dessa patologia. Observamos que a curcumina e o resveratrol são substâncias terapêuticas promissoras para aplicação clínica, porém são necessárias adaptações farmacêuticas para melhorar a eficácia dessas substâncias através de uma liberação direcionada e diminuição na dosagem. Por fim, os resultados demonstraram que, apesar da importância das inovações terapêuticas, nem todos os materiais poliméricos aplicados como nanocarreadores podem ser considerados seguros para a saúde humana e devem ser cuidadosamente avaliados antes de chegar à fase de ensaios clínicos.

PALAVRAS-CHAVE estresse oxidativo; inflamação; intestino delgado; neuroproteção; antioxidantes

ABSTRACT

Intestinal ischemia and reperfusion (IR) is caused by a variety of clinical events, including embolism, hernia, infection, abdominal surgeries, and small bowel transplantation. Auto accidents and chronic diseases such as Crohn's disease and rectocolitis are also responsible for episodes of ischemia. The incidence of death is high for these patients, particularly for those in critical condition, where the risk of mortality is between 60 and 80% of the cases. The gastrointestinal tract is extremely sensitive to IR and the injury to the intestine mainly affects the mucosa and enteric nervous system. Motility and intestinal secretion are highly dependent on the activity of enteric neurons and the loss of these neurons can result in intestinal dysfunction. These intestinal changes can be justified by the simultaneous events that occur during the ischemia phase followed by the reperfusion phase. During ischemia, intestinal mucosal lesion and increased microvascular permeability occur. At the cellular level occurs the depletion of adenosine triphosphate (ATP) that leads to the accumulation of hypoxanthine, the substrate of xanthine oxidase. When initiating the reperfusion phase, and with the reentry of oxygen molecules, hypoxanthine is converted into xanthine by xanthine oxidase and consequently the superoxide free radical is produced. From this reactive species, several other reactive oxygen species (ROS) can be formed. In addition to ROS, reactive nitrogen species are also formed that are capable of causing cellular and tissue damage. Therefore, formed free radicals are one of the main products of the injury caused by ischemia followed by reperfusion. From this moment on, several other intestinal changes occur, such as inflammation, cellular edema, imbalance of ion transport, disorganization of the cytoskeleton and impairment of microcirculation. As a consequence, the affected tissue can undergo cell death by necrosis and / or apoptosis. However, insults are not limited only to the gut. Intestinal IR also promotes epithelial cell injury that negatively affects mucosal integrity, leading to increased intestinal epithelial permeability. Several studies have suggested that injury to the intestinal mucosa allows the translocation of bacteria and endotoxins from the intestinal lumen into the systemic blood circulation, which can cause the development of lesions in other organs. The consequences that intestinal IR can cause in these organs are not yet fully understood. In general, it is known that intestinal IR injury associated with bacterial translocation can lead to and / or promote oxidative stress and systemic inflammation. Thus, oxidative stress plays an important role in intestinal IR injury, and substances that can eliminate free radicals, such as antioxidants, would be promising therapeutic alternatives for the treatment of intestinal ischemia and reperfusion injury. Several authors have reported that curcumin and resveratrol have great therapeutic potential, including antioxidant and anti-inflammatory activity. Curcumin [diferuloylmethane, 1, 7-bis (4-hydroxy-3-methoxyphenyl) -1,6-heptadiene-3,5-dione] is an orange-yellow component derived from turmeric (*Curcuma longa*) and some studies in experimental models of intestinal IR injury have shown beneficial effects in their application to the intestine itself. However, studies on the effects of curcumin on remote organs that are affected by intestinal ischemia and reperfusion are still limited. In this context, and due to the importance of the clinical consequences that intestinal ischemia and reperfusion can cause, we evaluated the effects of curcumin treatment under the parameters of oxidative stress and myeloperoxidase in the liver and kidneys submitted to 45 minutes of intestinal ischemia followed of 7 days of reperfusion. 30 animals were used in this experiment (n = 6 / group). The animals were treated with 60 mg / kg body weight of curcumin in free form through gavage. Treatment started 5 days before surgery and was

performed daily for 7 days after (reperfusion period). Blood was collected, centrifuged and submitted to alanine aminotransferase (ALT), aspartate aminotransferase (AST) techniques. The liver and kidneys were collected, weighed and submitted to myeloperoxidase and oxidative stress techniques. As a result we could verify that intestinal IR affected mainly the liver, promoting inflammation and oxidative stress. Probably, the kidneys admit repairs much earlier than the liver, since after 7 days of reperfusion they no longer presented alterations in the myeloperoxidase and in the main parameters of oxidative stress. Although treatment with curcumin has had beneficial effects, ameliorating or even preventing injury by intestinal IR in the kidneys and especially in the liver of animals, the literature has reported that one of the major difficulties in the oral administration of potentially therapeutic substances is the time of short half-life because it is rapidly metabolized and low absorption, with consequent need for high dosage use. The use of modified drug delivery systems becomes a useful tool to improve the bioavailability of the substance of interest making the treatment more efficient. Previous studies have reported that oral treatment with 10 mg / kg of resveratrol (3,5,4'-trihydroxy-stilbene) in free form is able to ameliorate the damage caused by intestinal IR, however, these beneficial effects are not completely efficient . The use of nanoparticulate systems capable of increasing the bioavailability of resveratrol could be a more efficient alternative for the treatment of intestinal IR. Nanoparticulate systems with high bioadhesive capacity, such as poly (anhydride methyl vinyl ether-co-maleic) or poly (anhydride) (Gantrez® AN 119), could be excellent carriers that would reach the region affected by IR. The development of adhesive interactions between nanoparticulate systems and the intestinal mucosa induces this device to the delivery of this drug through intimate contact with the absorption membrane. We investigated whether resveratrol loaded poly (anhydride) nanoparticles, at a dose of 7 mg / kg body weight, could promote reduction of oxidative stress in the intestinal wall and myenteric neuroprotection through the beneficial effects of resveratrol on the ileum of rats submitted to 45 minutes of ischemia followed by 7 days of reperfusion. For this, nanoparticles of poly (anhydride) containing resveratrol were synthesized and underwent physical-chemical evaluations. To perform the experiment, 54 Wistar rats were divided into nine groups (n = 6 / group) and were treated every 48 hours, starting 5 days before surgery and maintaining treatment for 7 days afterwards (reperfusion period). by gavage with 7 mg / kg body weight of resveratrol (in free or nano-encapsulated form). The superior mesenteric artery was occluded for 45 minutes to cause IR injury. The parameters of oxidative stress, myeloperoxidase, nitrite, aspartate aminotransferase, alanine aminotransferase, myeloma neurons and enteric glial cells and the velocity of gastrointestinal transit were evaluated. The physico-chemical evaluations showed that both nanoparticle formulations (with resveratrol and voids) presented negative charge with homogeneous distribution, and the payload presented an encapsulation efficiency of 60%. IR promoted oxidative stress, neuronal loss of the general population, increased neuronal profile of the nitergic subpopulation and vipergic varicosities, glial proliferation (S100-IR), reactive gliosis (GFAP-IR) and slowed gastrointestinal transit time. Treatment with resveratrol administered in the free form prevented changes caused by IR. The results of the groups treated with resveratrol loaded nanoparticles presented similar results to the group treated with free resveratrol. The animals treated with empty nanoparticles (without resveratrol) presented hepatotoxicity. It is important to note that some authors who worked with poly (anhydride) nanoparticles stated that they did not find evidence that they could be absorbed by the intestinal epithelium, only playing the role of

bioadhesion and bioavailability of the encapsulated drug. Probably the experimental model employed (45 minutes of ischemia followed by 7 days of reperfusion), promoted the rupture of the epithelial barrier, causing the translocation of the nanoparticles, which may justify the hepatotoxicity found. In addition, we also found some negative changes in the sham group also treated with empty nanoparticles, indicating toxicity in the intestinal tissue. Probably the resveratrol present in the loaded nanoparticles protected the tissues of animals treated with this formulation. We conclude that treatment with empty nanoparticles showed that poly (anhydride) is not an ideal nanocarrier for application in in vivo models of IR intestinal lesion, mainly due to hepatotoxicity that can be caused by dysfunction of the epithelial barrier that triggers the nanoparticle translocation. Both the changes in hepatotoxicity found by the AST and ALT techniques, as well as the oxidative stress changes observed mainly in the liver, strongly indicate that intestinal IR injury affects other organs besides the intestine itself, alerting to the importance of further studies of this organ. pathology. We observed that curcumin and resveratrol are promising therapeutic substances for clinical application, however, pharmaceutical adaptations are needed to improve the efficacy of these substances through targeted release and decreased dosage. Finally, the results demonstrated that despite the importance of therapeutic innovations, not all polymer materials applied as nanocarriers can be considered safe for human health and should be carefully evaluated before reaching the clinical trials stage.

KEYWORDS oxidative stress; inflammation; small intestine; neuroprotection; antioxidants

Curcumina previne o estresse oxidativo promovido por isquemia e reperfusão intestinal

Stephanie Carvalho Borges¹, Lia Mara Teobaldo Tironi¹, Luisa Mota da Silva², Nilza Cristina Buttow¹

¹Departamento de Ciências Morfológicas, Universidade Estadual de Maringá, Avenida Colombo, 5790, CEP: 87020-900, Maringá, Paraná, Brasil.

²Programa de Pós-Graduação em Ciências Farmacêuticas, Universidade Vale do Itajaí, Rua Uruguai, 458 - CEP: 88302-901, Itajaí, Santa Catarina, Brasil.

Corresponding Author: e-mail address: stephaniecarvalhoborges@hotmail.com Tel.: +55-44-3011-4705; fax: +55-44-3011-4340

RESUMO

A injúria por isquemia e reperfusão (IR) intestinal, além de promover uma série de consequências fisiopatológicas locais, também pode causar o desenvolvimento de lesões a órgãos distantes. A literatura tem descrito que a curcumina possui grande potencial terapêutico, apresentando atividade anti-inflamatória e antioxidante. Devido à importância das consequências clínicas que a isquemia e reperfusão intestinal podem provocar e aos efeitos biológicos da curcumina, o objetivo desse trabalho foi avaliar o tratamento com curcumina sob os parâmetros de estresse oxidativo e de mieloperoxidase no fígado e nos rins de ratos submetidos à isquemia e reperfusão intestinal. Os animais submetidos à 45 minutos de isquemia seguida de 7 dias de reperfusão foram tratados com 60 mg/kg de peso corporal de curcumina. O fígado e os rins foram coletados, pesados e submetidos às técnicas de aspartato aminotransferase (AST), alanina aminotransferase (ALT), mieloperoxidase e de estresse oxidativo. A IR intestinal afetou principalmente o fígado, promovendo inflamação e estresse oxidativo. Provavelmente, os rins admitem reparos muito mais cedo que o fígado, uma vez que após 7 dias de reperfusão já não apresentaram alterações na MPO e nos principais parâmetros de estresse oxidativo. O tratamento com a curcumina desempenhou efeitos benéficos, amenizando ou até mesmo impedindo a injúria por IR intestinal nos rins e principalmente no fígado dos animais.

Palavras-chave: estresse oxidativo; mieloperoxidase; antioxidante.

1. Introdução

A isquemia e reperfusão (IR) é conhecida como uma fisiopatologia causada por uma variedade de eventos clínicos ^[1]. Diversas patologias, transplantes e até mesmo acidentes automobilísticos podem resultar em IR intestinal. A incidência de morte é alta para esses pacientes, particularmente para aqueles em estado crítico, onde o risco de mortalidade está entre 60 e 80% dos casos ^[2, 3].

A injúria por isquemia e reperfusão intestinal promove uma série de consequências fisiopatológicas locais, como aumento na atividade da mieloperoxidase (MPO), liberação de citocinas e diminuição da população neuronal mientérica no íleo de ratos ^[4, 5]. Uma das consequências mais relevantes é a lesão das células intestinais que afeta negativamente a integridade mucosa, levando a um aumento da permeabilidade epitelial intestinal ^[1, 4, 6]. Vários estudos tem sugerido que a injúria na mucosa intestinal permite a translocação de bactérias e endotoxinas do lúmen intestinal para a circulação sanguínea ^[1, 4, 7], o que pode causar o desenvolvimento de lesões a órgãos distantes ^[8].

As consequências que a IR intestinal podem causar nos órgãos distantes, ainda não são totalmente compreendidas. Em geral, sabe-se que as consequências da injúria por IR intestinal associada à translocação bacteriana ^[9, 10] podem acarretar e/ou promover estresse oxidativo e inflamação sistêmica ^[10-12]. Inicialmente, durante o período de isquemia, são gerados vários mediadores inflamatórios locais ^[13] e o período de reperfusão, caracterizado pelo retorno da circulação sanguínea ao tecido isquêmico, desencadeia a formação de radicais livres no intestino ^[14]. A translocação de bactérias e seus subprodutos, além de promover inflamação em diversos tecidos e órgãos, leva ao aumento de espécies reativas de oxigênio e de nitrogênio (ROS/RNS) ^[10] com consequente instalação de um quadro de estresse oxidativo nos tecidos e órgãos afetados.

Medidas terapêuticas podem prevenir e/ou aliviar as alterações fisiopatológicas promovidas pela injúria por IR intestinal no próprio intestino ^[5, 15] e em outros órgãos ^[12, 16]. Neste contexto, o uso de antioxidantes tem sido uma alternativa frequentemente adotada e que tem alcançado bons resultados ^[5, 7, 16, 17]. Vários autores tem relatado que a curcumina [diferuloylmethane, 1, 7-bis(4-hydroxy-3-methoxyphenyl)-1, 6-heptadiene-3,5-dione)] possui grande potencial terapêutico, incluindo atividade antioxidante e anti-inflamatória ^[18, 19]. Essa substância é um componente laranja-amarelo derivado do

açafrão (*Curcuma longa*)^[20] e alguns estudos em modelos experimentais de injúria por IR intestinal tem demonstrado efeitos benéficos quanto a sua aplicação no próprio intestino^[21-23]. Entretanto, ainda são limitados os estudos quanto aos efeitos da curcumina em órgãos distantes que são afetados pela isquemia e reperfusão intestinal. Neste contexto, e devido à importância das consequências clínicas que a isquemia e reperfusão intestinal podem provocar, o objetivo desse trabalho foi avaliar os efeitos do tratamento com curcumina sob os parâmetros de estresse oxidativo e da atividade da MPO no fígado e nos rins de ratos submetidos à 45 minutos de isquemia intestinal seguida de 7 dias de reperfusão.

2. Materiais e Métodos

2.1. Conduta ética

Todos os procedimentos realizados nesse estudo foram aprovados pelo Comitê de Conduta Ética no Uso de Animais em Experimentação da Universidade Estadual de Maringá sob o parecer nº 056/2014, e estavam de acordo com os princípios éticos adotados pela Sociedade Brasileira de Ciência em Animais de Laboratório (SBCAL/COBEA). Os animais utilizados, ratos (*Rattus norvegicus*) da linhagem Wistar, são provenientes do Biotério Central da Universidade Estadual de Maringá. Os ratos foram mantidos no Biotério Setorial do Departamento de Ciências Morfológicas e durante o período de tratamento permaneceram em ambiente com temperatura ($22 \pm 2^\circ$ C) e iluminação controlada (ciclo claro/escuro de 12 h). Todos os animais receberam ração padronizada para roedores NUVILAB® (recomendada pelo National Research Council & National Health Institute - USA) e água *ad libitum*.

2.2. Protocolo Experimental

Trinta ratos machos, com peso corporal entre 220 e 260 g foram distribuídos em 5 grupos com $n = 6$ (tabela 1). Os grupos ST e IRT foram tratados por meio de gavagem com 60 mg/kg de peso corporal de curcumina (Sigma-Aldrich, St Louis, USA) dissolvida em óleo de milho. Os grupos C, SC e IRC foram tratados por gavagem apenas com o veículo: óleo de milho (tabela 1). O tratamento teve início 5 dias antes da cirurgia e foi realizado diariamente por 7 dias depois (período de reperfusão).

2.3. Indução à isquemia intestinal

Os animais foram mantidos em jejum de 15 horas, e em seguida foram anestesiados com uma mistura de 20 mg/kg de xilazina® (Sespo Indústria e Comércio LTDA, Paulínia, SP, Brasil) e 100 mg/kg de ketamina® (Sespo Indústria e Comércio LTDA, Paulínia, SP, Brasil), via intramuscular. Os grupos *sham* (SC e ST) foram submetidos apenas à laparotomia abdominal com exposição do intestino, sendo em seguida colocado novamente na cavidade abdominal. Os grupos IRC e IRT foram submetidos à laparotomia abdominal seguida de isquemia e reperfusão intestinal (IR). Solução salina aquecida a 37°C foi utilizada para hidratar e manter a temperatura interna dos animais durante o procedimento cirúrgico.

A injúria por IR intestinal foi estabelecida de acordo com o protocolo usado por Borges *et al* ^[5]. Um *clamp* microvascular foi usado para ocluir a artéria mesentérica superior (AMS), e a irrigação lateral entre as regiões isquêmicas e não isquêmicas foi bloqueada através de amarrações. A isquemia mesentérica foi determinada pela perda da pulsação da AMS e pela coloração roxa do segmento ileal. Após 45 minutos de isquemia, o *clamp* foi removido e as amarrações retiradas restabelecendo o fluxo sanguíneo. O abdome foi suturado com fio de nylon 3-0. Durante o período de reperfusão de 7 dias, os animais permaneceram em gaiolas individuais.

2.4. Eutanásia e coleta de amostras

Após a eutanásia, realizada com dose letal de 120 mg/kg de peso corporal de Tiopental Sódico® (Cristália - Produtos Químicos Farmacêuticos LTDA, SP, Brasil), foi coletado, por meio de punção cardíaca, 5 mL de sangue de cada animal e centrifugado por 10 minutos a 3000 g. O plasma resultante foi utilizado para verificação dos níveis Aspartato Aminotransferase (AST) e Alanina Aminotransferase (ALT) através de kits comerciais (Analisa®) com uso de espectrofotômetro (Bioplus2000, São Paulo, Brasil) com comprimento de onda de 340 nm. Além disso, o fígado e os rins dos animais foram coletados, pesados, lavados em Tampão Fosfato de Sódio (PBS 0,1 M, pH 7,4) e armazenados em freezer -80 °C até a realização dos ensaios bioquímicos.

2.5. Ensaios bioquímicos

2.5.1. Preparação do tecido

Para obtenção do homogenato, porções do fígado e dos rins foram pesadas e homogeneizadas separadamente em tampão fosfato de potássio 200 mM pH 6,5. Parte

do homogenato foi utilizado para quantificação dos níveis sulfidrílicos não proteicos (GSH) e parte foi centrifugada por 20 minutos a 9000 g. O sobrenadante resultante foi utilizado para análises das enzimas superóxido dismutase (SOD), glutathione S-transferase (GST) e mensuração dos níveis de hidroperóxidos lipídicos (LOOH). O precipitado foi utilizado para análise da enzima mieloperoxidase (MPO).\

2.5.2. Ensaio para determinação da concentração de proteínas nas amostras

A concentração de proteína foi determinada em placa de 96 poços utilizando o kit “BCA TM protein assay kit” ® (PIERCE, BCA protein), que adota a albumina bovina como padrão e realizado segundo as instruções fornecidas pelo fabricante.

2.5.3. Ensaio dos níveis de grupos sulfidrílicos não proteicos (GSH)

Os níveis de GSH no fígado e nos rins foram determinados de acordo com o método adaptado de Sedlak e Lindsay ^[24]. Em 60 µL do homogenato de cada amostra foram adicionados 48 µL de ácido tricloroacético (TCA) a 12 % com o objetivo de desnaturar e precipitar proteínas. A solução foi homogeneizada e centrifugada por 15 minutos a 9700 g. Em placa de 96 poços foram pipetados 20 µL do sobrenadante e 280 µL de tampão TRIS-HCL 0,4 M pH 8,9. A reação foi iniciada através da adição de 5 µL de 5,5'-ditiobis 2-ácido nitrobenzóico (DTNB) e a leitura foi realizada utilizando 412 nm como comprimento de onda. Os valores individuais foram interpolados numa curva padrão de GSH e expressos em µg de GSH/g de tecido.

2.5.4. Ensaio da atividade enzimática da superóxido dismutase (SOD)

Esse ensaio baseia-se na capacidade da SOD em inibir a auto-oxidação do pirogalol ^[25]. Para realização das reações, 442,5 µL de tampão TRIS-HCL (1 mM e EDTA 5 mM pH 6,5) foi adicionado a 20 µL de amostra. Após agitação a reação foi iniciada com 25 µL de pirogalol 1 mM e a solução foi incubada por 20 minutos em temperatura ambiente e interrompida com 12,5 µL de ácido clorídrico (HCL) 1 N. As amostras foram centrifugadas por 4 minutos a 14000 g e 300 µL do sobrenadante de cada amostra foi pipetado em duplicata em placa de 96 poços. A leitura foi realizada em espectrofotômetro a 405 nm. A quantidade de proteína que inibiu a reação em 50 % (IC₅₀) equivale a 1 unidade (U) de SOD. Os resultados foram expressos em U de SOD/mg de proteína.

2.5.5. Ensaio da atividade enzimática da glutathione S-transferase (GST)

A atividade enzimática da GST foi determinada através da adaptação do método descrito por Warholm *et al* ^[26]. 25 µL do sobrenadante foi adicionado em 225 µL de tampão fosfato de potássio 200 mM pH 6,5. Após homogeneização, 100 µL da amostra diluída e 100 µL da solução reação (4,950 µL do tampão fosfato de potássio 0,1 M pH 6,5, 150 µL de 1-cloro-2,4-dinitrobenzeno (CDNB) e 900 µL de glutathione reduzida (GSH)) foram pipetados em placa de 96 poços. A leitura foi realizada em espectrofotômetro a 340 nm e usando o coeficiente de extinção de 9,6 mmolar 1.cm⁻¹, os resultados foram expressos em µmol/min/mg de proteína.

2.5.6. Ensaio dos níveis de hidroperóxidos lipídicos (LOOH)

O total de hidroperóxidos lipídicos (LOOH) no fígado e nos rins foi determinado de acordo com os métodos propostos por Jiang *et al* ^[27], através do ensaio de oxidação de ferro II na presença de xilenol laranja. O sobrenadante das amostras foram homogeneizadas em metanol 90 % na proporção de 1:10 e centrifugadas por 30 minutos a 10000 g a 4 °C. Em placa de 96 poços foram pipetados 60 µL do sobrenadante resultante e 240 µL do meio reacional (metanol 90 %, xilenol laranja, ácido sulfúrico (H₂SO₄) 25 mM, hidroxitolueno butilado (BHT) 4 mM e FeSO₄NH₄ 250 mM) e incubado por 30 minutos em temperatura ambiente e ao abrigo da luz. A leitura foi realizada em espectrofotômetro com comprimento de onda de 560 nm. A concentração de LOOH foi determinada a partir do coeficiente de extinção de 4,3 mmolar 1.cm⁻¹ e os resultados foram expressos em mmol/mg de tecido.

2.5.7. Ensaio da atividade enzimática da mieloperoxidase (MPO)

Para a realização dessa técnica, o precipitado foi ressuspensionado em tampão fosfato de potássio 80 mM contendo 0,5 % de hexadeciltrimetilamônio (HTAB). As amostras foram homogeneizadas e centrifugadas por 20 minutos a 11000 g e a 4°C. Em placa de 96 poços foram adicionados 30 µL do sobrenadante e 200 µL de uma solução contendo tampão fosfato de sódio 0,1 M pH 7,4 e peróxido de hidrogênio a 0,017 %. A reação foi iniciada com 20 µL de tetrametilbenzidina (TMB). Após incubação por 3 minutos à 37°C, a reação foi interrompida com 30 µL de acetato de sódio 1,46 M pH 3,0. A atividade enzimática foi determinada em espectrofotômetro a 620 nm. Os

resultados foram expressos como unidade de densidade óptica (D.O)/ minutos/mg de proteína.

2.6. Análise Estatística

A análise estatística dos dados obtidos foi realizada com o auxílio do programa GraphPad Prisma v.5 e os resultados foram expressos como média \pm erro padrão. Após aplicação do teste de normalidade *Kolmogorov-Smirnov*, todas as análises apresentaram dados normais. Para a comparação entre os grupos, foram realizadas análises de variância One-way ANOVA, seguida de pós-teste de Tukey. O valor de p menor que 0.05 foi considerado estatisticamente significativo.

3. Resultados

3.1. Níveis de AST e ALT

Ao analisar os níveis plasmáticos de AST e ALT, verificamos que não houve alterações significativas entre os grupos ($p > 0.05$) (tabela 2).

3.2. Peso do fígado e dos rins

A figura 1A mostra que não houve alteração no peso do fígado dos animais submetidos a IR intestinal (grupo IRC) em relação ao grupo controle (grupo C) ($p > 0.05$). Porém, o grupo isquêmico tratado com curcumina (grupo IRT) apresentou uma redução significativa no peso do fígado em comparação com o grupo C ($p < 0.05$) (figura 1A). Com relação aos rins, observamos que o grupo SC e IRC apresentaram uma redução significativa no peso em comparação ao grupo C ($p < 0.001$). O grupo IRC também apresentou redução do peso em comparação ao grupo ST ($p < 0.05$). Observamos, no entanto, que o grupo isquêmico tratado com curcumina (grupo IRT) foi capaz de manter o peso dos rins similares ao do grupo controle (grupo C) ($p > 0.05$) e significativamente diferentes do grupo isquêmico não tratado (grupo IRC) ($p < 0.01$) (figura 1B).

3.3. Mieloperoxidase

No fígado, constatamos que no grupo IRC houve um aumento significativo na atividade da enzima mieloperoxidase em relação aos grupos C, SC e ST ($p < 0.05$). Apesar do grupo IRT não ter apresentado diferença significativa em relação ao grupo

IRC ($p > 0.05$), também não apresentou diferença significativa em relação ao grupo C ($p > 0.05$) (figura 2A). Nos rins, não ocorreu mudança na atividade da mieloperoxidase, uma vez que entre os grupos, não houve diferença significativa ($p > 0.05$) (figura 2B).

3.4. Análise do estresse oxidativo do fígado

A figura 3A mostra que a atividade da enzima SOD está elevada significativamente no grupo IRC quando comparado com os grupos C, ST ($p < 0.01$) e SC ($p < 0.05$). O grupo isquêmico tratado (grupo IRT) apresentou diferença significativa em relação ao grupo isquêmico controle (grupo IRC) ($p < 0.05$) demonstrando resultados semelhantes ao do grupo C ($p > 0.05$) (figura 3A).

Os níveis de GSH foram significativamente menores no grupo SC quando comparado com o grupo C ($p < 0.05$). O grupo *sham* tratado (grupo ST) demonstrou resultados semelhantes ao do grupo C ($p > 0.05$) e significativamente maiores do grupo SC ($p < 0.05$). O grupo isquêmico tratado (grupo IRT) também apresentou aumento significativo nos níveis de GSH em relação ao grupo SC ($p < 0.001$). O grupo isquêmico controle (grupo IRC) não apresentou diferença significativa em relação ao grupo C ($p > 0.05$), porém, os níveis de GSH do grupo IRT foram significativamente maiores que do o grupo IRC ($p < 0.05$) (figura 3B).

A atividade da enzima glutationa s-transferase apresentou aumento no grupo IRC quando comparado com os grupos C e SC ($p < 0.05$). O grupo IRT demonstrou diferença significativa em relação ao grupo IRC ($p < 0.05$), apresentando resultados semelhantes ao do grupo controle (grupo C) ($p > 0.05$) (figura 3C).

Ao avaliar os níveis de LOOH, verificamos que não houve diferença significativa entre os grupos *sham* ($p > 0.05$). O grupo IRC apresentou aumento nos níveis de LOOH em relação ao grupo C e SC ($p < 0.05$). O grupo IRT manteve seus resultados similares aos do grupo C ($p > 0.05$), e significativamente menores que dos grupos ST ($p < 0.05$) e IRC ($p < 0.01$) (figura 3D).

3.5. Análise do estresse oxidativo dos rins

Ao analisar o estresse oxidativo dos rins, verificamos que para atividade enzimática da SOD e níveis de GSH e LOOH, não houve alteração significativa entre os grupos ($p > 0.05$) (figura 4A, B, D). Para atividade enzimática da GST, observamos que o grupo IRC apresentou aumento significativo em relação ao grupo C ($p < 0.01$). O

grupo IRT apresentou resultados semelhantes ao do grupo C ($p > 0.05$), apesar de não ter demonstrado diferença significativa em relação ao grupo IRC ($p > 0.05$) (figura 4C).

4. Discussão

Várias substâncias terapêuticas tem sido empregadas no tratamento de injúrias promovidas por isquemia e reperfusão [1-3, 5, 8, 17, 28]. A curcumina têm sido extensivamente estudada nos últimos anos e seus efeitos biológicos incluem além de atividade antioxidante e anti-inflamatória, atividade antidiabética, antiangiogênica, anti-mutagênica, anti-infecciosa e anticancerígena [19, 29-31]. Vários trabalhos tem mostrado que a curcumina possui efeito protetor em múltiplos órgãos, incluindo efeito renoprotetor [15, 16, 32] e hepatoprotetor [30]. Em vista dessa vasta aplicação funcional e grande potencial terapêutico, hipotetizamos que o tratamento com curcumina poderia amenizar ou até mesmo impedir um aumento nos níveis da enzima mieloperoxidase e o aparecimento de um quadro de estresse oxidativo nos rins e no fígado de ratos submetidos à isquemia e reperfusão intestinal.

A literatura tem relatado que a isquemia seguida de reperfusão intestinal pode desencadear tanto alterações fisiopatológicas locais, quanto promover danos a órgãos distantes [3, 8, 16]. Porém, pouco se sabe sobre como esses órgãos são afetados após a injúria por IR intestinal e os efeitos que o tratamento com curcumina pode promover. Para realização desse estudo, realizamos isquemia de 45 minutos seguida de 7 dias de reperfusão e, ao analisar o fígado, observamos um aumento na atividade da enzima MPO e a instalação de um quadro de estresse oxidativo. Alguns autores já têm relatado que a injúria por IR intestinal, além de promover estresse oxidativo no íleo de ratos [1, 17], também compromete a integridade da barreira epitelial [33, 34], podendo acarretar em translocação de bactérias e de seus subprodutos, como LPS e endotoxinas, do lúmen intestinal para a circulação sistêmica ou veia porta [9, 10, 35]. O fígado é o órgão de "primeira passagem" no corpo que recebe todas as moléculas vindas do intestino [10, 11]. Desse modo, após a injúria intestinal por IR, a veia porta, além de transportar nutrientes, também transporta os produtos microbianos e as bactérias advindas da translocação [11]. O fígado, portanto, recebe uma maior carga de moléculas [11], acarretando prejuízos mais relevantes quando comparado com órgãos mais distantes.

Podemos observar que, no fígado, a atividade enzimática da MPO aumentou significativamente 72% no grupo isquêmico controle (grupo IRC) em relação ao grupo

controle (grupo C). Resultados semelhantes também foram encontrados por Fan e colaboradores ^[12] quando realizaram isquemia intestinal de 1 hora seguida de 2 horas de reperfusão. O aumento da atividade da MPO decorre, principalmente, da infiltração de neutrófilos no tecido causando inflamação no fígado ^[12]. Além das bactérias, os produtos bacterianos translocados também contribuem para a progressão da injúria hepática através da ativação de receptores específicos de reconhecimento de patógenos, principalmente o receptor Toll like 4 (TRL4) ^[11, 36]. Até mesmo baixos níveis de TRL4 ativados são capazes de ativar as células de Kupffer, que, com o objetivo de eliminar os patógenos do fígado, desencadeia uma cascata inflamatória, liberando citocinas, como IL-6, IL-1 β e TNF- α ^[4, 10], e sinalizando, desse modo, a inflamação ^[10, 37, 38]. O tratamento oral com curcumina, na dose de 60 mg/kg de peso, foi capaz de amenizar a inflamação ocorrida no fígado após a injúria por IR intestinal, uma vez que, o grupo isquêmico tratado (grupo IRT) demonstrou melhora nos níveis de MPO, não apresentando diferença significativa quando comparado com o grupo C. De fato, pesquisas tem relatado o potencial anti-inflamatório da curcumina, a qual possui capacidade de suprimir vias pro-inflamatórias, inclusive a capacidade de bloquear tanto a produção, quanto a ação de citocinas inflamatórias, como TNF- α e interleucinas (IL-) 1, 2, 6, 8 e 12 ^[29, 30, 39].

A inflamação e o estresse oxidativo estão intimamente associados ^[39]. O estresse oxidativo denota uma perturbação no equilíbrio entre oxidantes e antioxidantes, levando a uma ruptura no controle da sinalização redox com consequente danos moleculares ^[40]. A superóxido dismutase (SOD) é uma das enzimas especializadas em inativar espécies reativas e, assim, proteger o organismo contra o estresse oxidativo. Através de nossos resultados, verificamos que, no fígado, a atividade enzimática da SOD aumentou significativamente em 41% no grupo isquêmico controle (grupo IRC) quando comparado com o grupo controle (grupo C). Além de possuir propriedades anti-inflamatórias, a curcumina possui uma estrutura química que é capaz de eliminar espécies reativas de oxigênio e nitrogênio ^[41], atuando como um poderoso antioxidante ^[19]. O tratamento com curcumina no grupo isquêmico (grupo IRT) promoveu a manutenção da atividade enzimática da SOD a níveis semelhantes ao do grupo controle (grupo C), demonstrando seu potencial terapêutico.

A peroxidação lipídica é uma das consequências do acúmulo de espécies reativas ^[35, 42] que favorece a promoção de injúria celular e necrose ^[42]. Hartmann e

colaboradores ^[3] utilizando 30 minutos de isquemia e 15 minutos de reperfusão e Inan e colaboradores ^[28] utilizando 2 h de isquemia e 2 h de reperfusão, observaram a ocorrência da peroxidação lipídica no fígado de ratos. Ao analisar nossos resultados, observamos que, mesmo após 7 dias de reperfusão, ainda verifica-se altos níveis de hidroperóxidos lipídicos (LOOH). O grupo isquêmico controle (grupo IRC) apresentou aumento significativo de 16% nos níveis de LOOH em relação ao grupo controle (grupo C). Rahmani e colaboradores ^[30] relataram que a curcumina impede a formação de peróxidos lipídicos. No nosso trabalho, o tratamento com curcumina realizado no grupo isquêmico tratado (grupo IRT) foi capaz de manter os níveis de LOOH semelhantes ao do grupo controle.

O GSH é geralmente usado como um indicador crítico da capacidade antioxidante ^[43, 44], desempenhando um papel fundamental no mecanismo de defesa contra o estresse oxidativo, atuando como cofator de glutathione peroxidase (GPx) e participando da eliminação de hidroperóxidos lipídicos ^[45]. Ma e colaboradores ^[44], após realizar 45 minutos de isquemia intestinal seguida de 90 min de reperfusão, encontraram baixos níveis de GSH no fígado de ratos. Verificamos que, em nosso trabalho, os níveis de GSH diminuíram 19% no grupo isquêmico controle (grupo IRC) quando comparado com o grupo controle, porém essa alteração não ocorreu de forma significativa. Podemos observar ainda, que o grupo *sham* controle (grupo SC) apresentou diminuição significativa de 36% em relação ao grupo controle. A curcumina é capaz de modular os níveis de GSH no organismo ^[41], e observamos essa propriedade ao verificar que os níveis de GSH nos grupos *sham* e isquêmico tratados (grupo ST e IRT) apresentaram resultados semelhantes ao do grupo controle.

A GST é uma enzima que possui várias funções no organismo. Além de possuir atividade antioxidante e de ser responsável pela detoxificação de compostos xenobióticos ^[46], a GST tem sido relacionada a injúria por isquemia e reperfusão ^[47, 48]. Constatamos que, no fígado, a atividade da enzima GST aumentou significativamente no grupo isquêmico controle (grupo IRC) quando comparado com o grupo controle (38%). A curcumina é capaz de atuar na melhoria da função de enzimas desintoxicantes, como a GST ^[30] e em nosso estudo observamos que os animais que sofreram injúria por IR intestinal e foram tratados com curcumina (grupo IRT) apresentaram a atividade da GST semelhante ao do grupo controle.

O tratamento com curcumina na injúria hepática após IR intestinal apresentou resultados satisfatórios, porém, observamos que, uma das limitações de nosso trabalho foi ter estudado apenas um período de reperfusão (7 dias). Os rins apresentaram poucas alterações nos parâmetros estudados e acreditamos que em um período mais agudo de reperfusão poderíamos ter encontrado alterações mais significativas. De acordo com Kiliç e colaboradores ^[49], em um tempo agudo de reperfusão (3 horas) ocorrem alterações nos rins de coelhos, como aumento nos níveis de LOOH e na atividade da MPO, assim como diminuição na atividade da SOD. Em nosso estudo avaliamos os efeitos da IR intestinal após 7 dias de reperfusão, e verificamos que, nos rins, a atividade das enzimas MPO e SOD, e os níveis de GSH e LOOH não apresentaram diferença significativa entre os grupos. Entretanto, detectamos uma alteração no peso dos rins, tendo este reduzido de peso nos grupos SC e IRC (12 e 15% respectivamente). Isto nos leva a inferir que o menor peso encontrado nos rins desses grupos é consequência dos danos sofridos pela IR intestinal no período agudo da injúria e que os rins já estariam recuperados dos parâmetros bioquímicos após 7 dias de reperfusão. É importante ressaltar, no entanto, que o tratamento com curcumina também apresentou efeitos benéficos nos rins, uma vez que os grupos tratados (grupos ST e IRT) apresentaram peso semelhante ao do grupo controle.

A literatura tem descrito que após um período de 24 hs de reperfusão depois da injúria por isquemia intestinal, alguns parâmetros, como alterações histopatológicas no intestino e no fígado, já estariam restaurados ^[50-52]. Ao analisar os níveis de AST e ALT dos animais usados no nosso experimento, verificamos que estes não apresentaram diferença significativa entre os grupos. Provavelmente, após 7 dias de reperfusão, persistem apenas os danos oxidativos e inflamatórios.

Como consequências dos danos oxidativos e inflamatórios que a IR intestinal podem desencadear, estão síndrome da resposta inflamatória sistêmica (SIRS), e a insuficiência múltipla dos órgãos (MODS) ^[53, 54]. De acordo com Tian e colaboradores ^[15], o pré-tratamento com curcumina pode efetivamente promover a manutenção da integridade da barreira intestinal e impedir o dano patológico associado com a injúria por IR intestinal. Nós observamos que o tratamento com 60 mg/kg de curcumina, que teve início 5 dias antes da cirurgia e se manteve diariamente por até 7 dias depois, desempenhou papel anti-inflamatório, antioxidante, hepatoprotetor e provavelmente renoprotetor importante na prevenção dos danos causados pela IR intestinal.

5. Conclusão

Podemos observar que a IR intestinal afetou principalmente o fígado, promovendo inflamação e estresse oxidativo. Observamos, então, que em um período mais tardio de reperfusão (7 dias) persistem danos oxidativos e inflamatórios e que, provavelmente, os rins admitem reparos muito mais cedo que o fígado, uma vez que após 7 dias de reperfusão já não apresentam alterações na MPO e nos principais parâmetros de estresse oxidativo. O tratamento com a curcumina desempenhou efeitos benéficos, amenizando ou até mesmo impedindo a injúria por IR intestinal no fígado e nos rins dos animais. Adotar uma estratégia terapêutica de tratamento e/ou prevenção pode amenizar os danos causados a órgãos distantes promovida pela IR intestinal. Apesar de a curcumina apresentar problemas de baixa biodisponibilidade^[19], seria possível utilizar no tratamento uma menor dose através do uso de inovações terapêuticas como nanocarreadores que podem superar esses problemas e tornar essa substância alvo promissor para terapias clínicas e farmacêuticas.

Conflito de Interesse

Os autores não têm conflitos de interesse.

Agradecimentos

Os autores agradecem ao Programa de Pós-Graduação em Biologia Celular da Universidade Estadual de Maringá, Maria Euride Cancino, Maria dos Anjos Fortunato e Maria Angela Moreira (Universidade Estadual de Maringá) pelo apoio técnico, e à Coordenação de Aperfeiçoamento de Pessoal de Nível Superior (CAPES) para apoio financeiro.

Referências

- [1] Borges SC, et al. Evaluation of the treatment with resveratrol-loaded nanoparticles in intestinal injury model caused by ischemia and reperfusion. *Toxicology*, 2018, 396-397: 13-22
- [2] Ozban M, et al. The effect of melatonin on bacterial translocation following ischemia/reperfusion injury in a rat model of superior mesenteric artery occlusion. *BMC Surg*, 2015, 15: 18
- [3] Hartmann RM, et al. Protective effect of glutamine on the main and adjacent organs damaged by ischemia-reperfusion in rats. *Protoplasma*, 2017
- [4] Lin ZL, et al. Protective effects of terminal ileostomy against bacterial translocation in a rat model of intestinal ischemia/reperfusion injury. *World J Gastroenterol*, 2014, 20(47): 17905-13
- [5] Borges SC, et al. Resveratrol promotes myenteric neuroprotection in the ileum of rats after ischemia-reperfusion injury. *Life Sci*, 2016
- [6] Eltzschig HK and Eckle T. Ischemia and reperfusion--from mechanism to translation. *Nat Med*, 2011, 17(11): 1391-401
- [7] Tassopoulos A, et al. The effect of antioxidant supplementation on bacterial translocation after intestinal ischemia and reperfusion. *Redox Rep*, 2016: 1-9
- [8] Stringa P, et al. Pretreatment Combination Reduces Remote Organ Damage Secondary to Intestinal Reperfusion Injury in Mice: Follow-up Study. *Transplant Proc*, 2016, 48(1): 210-6
- [9] Hebra A, et al. Bacterial translocation in mesenteric ischemia-reperfusion injury: is dysfunctional motility the link? *J Pediatr Surg*, 1994, 29(2): 280-5; discussion 5-7
- [10] Koch M. Gut Microbiota and the Liver: A Tale of 2 Cities: A Narrative View in 2 Acts. *J Clin Gastroenterol*, 2016, 50 Suppl 2, Proceedings from the 8th Probiotics, Prebiotics & New Foods for Microbiota and Human Health meeting held in Rome, Italy on September 13-15, 2015: S183-S7
- [11] Wang L, et al. Methods to determine intestinal permeability and bacterial translocation during liver disease. *J Immunol Methods*, 2015, 421: 44-53
- [12] Fan Z, et al. The protective effects of curcumin on experimental acute liver lesion induced by intestinal ischemia-reperfusion through inhibiting the pathway of NF- κ B in a rat model. *Oxid Med Cell Longev*, 2014, 2014: 191624
- [13] Eltzschig HK and Carmeliet P. Hypoxia and inflammation. *N Engl J Med*, 2011, 364(7): 656-65
- [14] Mallick IH, et al. Ischemia-reperfusion injury of the intestine and protective strategies against injury. *Dig Dis Sci*, 2004, 49(9): 1359-77
- [15] Tian S, et al. Curcumin protects against the intestinal ischemia-reperfusion injury: involvement of the tight junction protein ZO-1 and TNF- α related mechanism. *Korean J Physiol Pharmacol*, 2016, 20(2): 147-52
- [16] Onder A, et al. The protective effects of curcumin on intestine and remote organs against mesenteric ischemia/reperfusion injury. *Turk J Gastroenterol*, 2012, 23(2): 141-7
- [17] da Silva de Souza AC, et al. Resveratrol Reduces Morphologic Changes in the Myenteric Plexus and Oxidative Stress in the Ileum in Rats with Ischemia/Reperfusion Injury. *Dig Dis Sci*, 2015, 60(11): 3252-63
- [18] Gupta SC, et al. Discovery of curcumin, a component of golden spice, and its miraculous biological activities. *Clin Exp Pharmacol Physiol*, 2012, 39(3): 283-99
- [19] He Y, et al. Curcumin, inflammation, and chronic diseases: how are they linked? *Molecules*, 2015, 20(5): 9183-213

- [20] Okudan N, et al. Protective effects of curcumin supplementation on intestinal ischemia reperfusion injury. *Phytomedicine*, 2013, 20(10): 844-8
- [21] Karatepe O, et al. Curcumin nutrition for the prevention of mesenteric ischemia-reperfusion injury: an experimental rodent model. *Transplant Proc*, 2009, 41(9): 3611-6
- [22] Nurullahoglu-Atalik KE, et al. Role of curcumin in mesenteric ischemia - reperfusion injury in rats. *Bratisl Lek Listy*, 2012, 113(8): 465-70
- [23] Yucel AF, et al. The role of curcumin on intestinal oxidative stress, cell proliferation and apoptosis after ischemia/reperfusion injury in rats. *J Mol Histol*, 2011, 42(6): 579-87
- [24] Sedlak J and Lindsay RH. Estimation of total, protein-bound, and nonprotein sulfhydryl groups in tissue with Ellman's reagent. *Anal Biochem*, 1968, 25(1): 192-205
- [25] Marklund S and Marklund G. Involvement of the superoxide anion radical in the autoxidation of pyrogallol and a convenient assay for superoxide dismutase. *Eur J Biochem*, 1974, 47(3): 469-74
- [26] Warholm M, et al. Glutathione transferases from human liver. *Methods Enzymol*, 1985, 113: 499-504
- [27] Jiang ZY, et al. Lipid hydroperoxide measurement by oxidation of Fe²⁺ in the presence of xylenol orange. Comparison with the TBA assay and an iodometric method. *Lipids*, 1991, 26(10): 853-6
- [28] Inan M, et al. Protective effect of sildenafil on liver injury induced by intestinal ischemia/reperfusion. *J Pediatr Surg*, 2013, 48(8): 1707-15
- [29] Aggarwal BB, et al. Curcumin: an orally bioavailable blocker of TNF and other pro-inflammatory biomarkers. *Br J Pharmacol*, 2013, 169(8): 1672-92
- [30] Rahmani AH, et al. Role of Curcumin in Disease Prevention and Treatment. *Adv Biomed Res*, 2018, 7: 38
- [31] Sundar Dhilip Kumar S, et al. Therapeutic Potential and Recent Advances of Curcumin in the Treatment of Aging-Associated Diseases. *Molecules*, 2018, 23(4)
- [32] Fan Y, et al. Molecular Mechanisms of Curcumin Renoprotection in Experimental Acute Renal Injury. *Front Pharmacol*, 2017, 8: 912
- [33] Berg RD. Bacterial translocation from the gastrointestinal tract. *Adv Exp Med Biol*, 1999, 473: 11-30
- [34] Ajamieh H and Teoh NC. Red wine coming up roses for intestinal ischemia reperfusion injury: role for resveratrol? *J Gastroenterol Hepatol*, 2009, 24(11): 1703-5
- [35] He XH, et al. Transduced PEP-1-heme oxygenase-1 fusion protein reduces remote organ injury induced by intestinal ischemia/reperfusion. *Med Sci Monit*, 2015, 21: 1057-65
- [36] Schnabl B and Brenner DA. Interactions between the intestinal microbiome and liver diseases. *Gastroenterology*, 2014, 146(6): 1513-24
- [37] Chassaing B, et al. Microbiota-liver axis in hepatic disease. *Hepatology*, 2014, 59(1): 328-39
- [38] Haque TR and Barritt AS. Intestinal microbiota in liver disease. *Best Pract Res Clin Gastroenterol*, 2016, 30(1): 133-42
- [39] Wojcik M, et al. Molecular Mechanisms Underlying Curcumin-Mediated Therapeutic Effects in Type 2 Diabetes and Cancer. *Oxid Med Cell Longev*, 2018, 2018: 9698258
- [40] Sies H and Cadenas E. Oxidative stress: damage to intact cells and organs. *Philos Trans R Soc Lond B Biol Sci*, 1985, 311(1152): 617-31
- [41] Simioni C, et al. Oxidative stress: role of physical exercise and antioxidant nutraceuticals in adulthood and aging. *Oncotarget*, 2018, 9(24): 17181-98

- [42] Kong SE, et al. Ischaemia-reperfusion injury to the intestine. *Aust N Z J Surg*, 1998, 68(8): 554-61
- [43] Franco R and Cidlowski JA. Glutathione efflux and cell death. *Antioxid Redox Signal*, 2012, 17(12): 1694-713
- [44] Ma L, et al. Modulating the p66shc signaling pathway with protocatechuic acid protects the intestine from ischemia-reperfusion injury and alleviates secondary liver damage. *ScientificWorldJournal*, 2014, 2014: 387640
- [45] Karabulut AB, et al. Protective effects of resveratrol on spleen and ileum in rats subjected to ischemia-reperfusion. *Transplant Proc*, 2006, 38(2): 375-7
- [46] Khurana S, et al. Glutathione S-transferase: a potential new marker of intestinal ischemia. *J Pediatr Surg*, 2002, 37(11): 1543-8
- [47] Platz KP, et al. Determination of alpha- and Pi-glutathione-S-transferase will improve monitoring after liver transplantation. *Transplant Proc*, 1997, 29(7): 2827-9
- [48] Schön MR, et al. alpha-Glutathione-S-transferase is a sensitive marker of hepatocellular damage due to warm or cold ischemia in pig liver transplantation. *Transplant Proc*, 1997, 29(7): 3036-8
- [49] Kiliç K, et al. The effects of dexmedetomidine on mesenteric arterial occlusion-associated gut ischemia and reperfusion-induced gut and kidney injury in rabbits. *J Surg Res*, 2012, 178(1): 223-32
- [50] Stringa P, et al. Defining the nonreturn time for intestinal ischemia reperfusion injury in mice. *Transplant Proc*, 2012, 44(5): 1214-7
- [51] Lindeström LM and Ekblad E. Structural and neuronal changes in rat ileum after ischemia with reperfusion. *Dig Dis Sci*, 2004, 49(7-8): 1212-22
- [52] Marosti AR, et al. Differential effects of intestinal ischemia and reperfusion in rat enteric neurons and glial cells expressing P2X2 receptors. *Histol Histopathol*, 2015, 30(4): 489-501
- [53] Stallion A, et al. Ischemia/reperfusion: a clinically relevant model of intestinal injury yielding systemic inflammation. *J Pediatr Surg*, 2005, 40(3): 470-7
- [54] Pacher P, et al. Therapeutic effects of xanthine oxidase inhibitors: renaissance half a century after the discovery of allopurinol. *Pharmacol Rev*, 2006, 58(1): 87-114

Tabela 1. Grupos experimentais e tratamento.

Grupos		Tratamentos
C	não operado	veículo
SC	laparotomia abdominal sem oclusão da AMS	veículo
ST	laparotomia abdominal sem oclusão da AMS	curcumina
IRC	laparotomia abdominal com oclusão da AMS	veículo
IRT	laparotomia abdominal com oclusão da AMS	curcumina

S: grupos *sham*; IR: grupos Isquemia/Reperusão; AMS: artéria mesentérica superior

Tabela 2. Níveis plasmáticos das enzimas Aspartato Aminotransferase (AST) e Alanina Aminotransferase (ALT).

	C	SC	ST	IRC	IRT
AST (U/L)	95.4 ± 5.5	116.7 ± 8.0	98.5 ± 6.8	99.5 ± 7.9	98.0 ± 12.4
ALT (U/L)	37.88 ± 1.8	38.50 ± 1.1	34.69 ± 2.4	31.80 ± 2.1	30.25 ± 3.3

Os resultados foram expressos como média ± erro padrão. (n= 6). C controle, SC *sham* controle, ST *sham* tratado, IRC isquêmico controle e IRT isquêmico tratado. Não houve diferença estatística significativa.

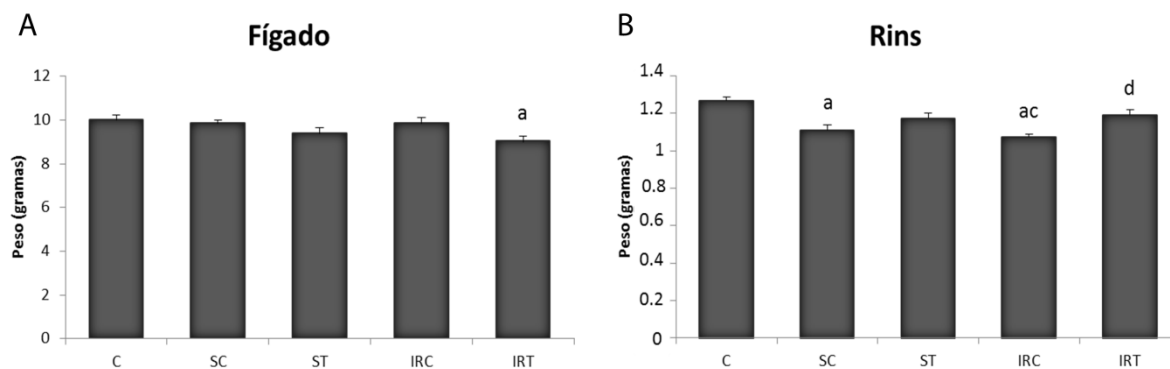


Fig 1 – Peso do fígado (A) e dos rins (B) em gramas. ^a = diferença significativa em relação ao grupo C; ^b = diferença significativa em relação ao grupo SC; ^c = diferença significativa em relação ao grupo ST; ^d = diferença significativa em relação ao grupo IRC. Os dados são apresentados como média \pm erro padrão (n= 6).

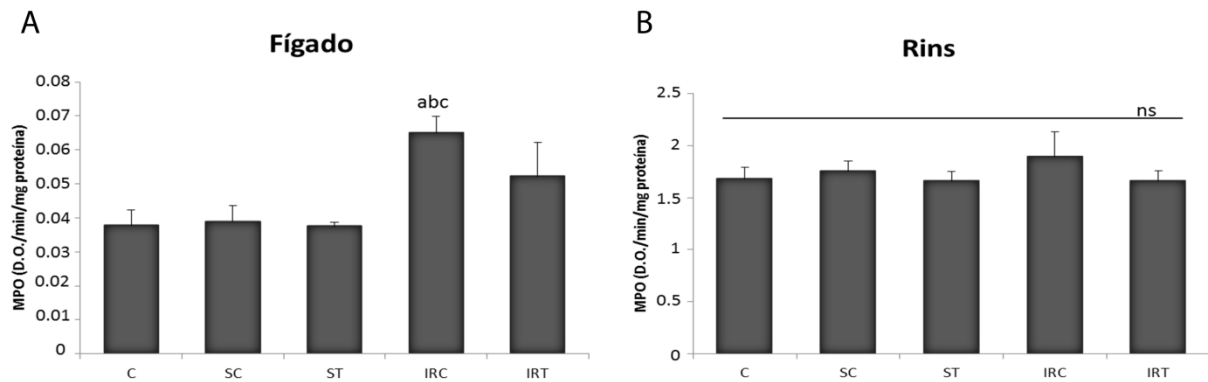


Fig 2 – Atividade enzimática da mieloperoxidase no fígado (A) e nos rins (B) de ratos Wistar. ^a = diferença significativa em relação ao grupo C; ^b = diferença significativa em relação ao grupo SC; ^c = diferença significativa em relação ao grupo ST. ^{ns} = não significativo. Os dados são apresentados como média ± erro padrão (n= 6).

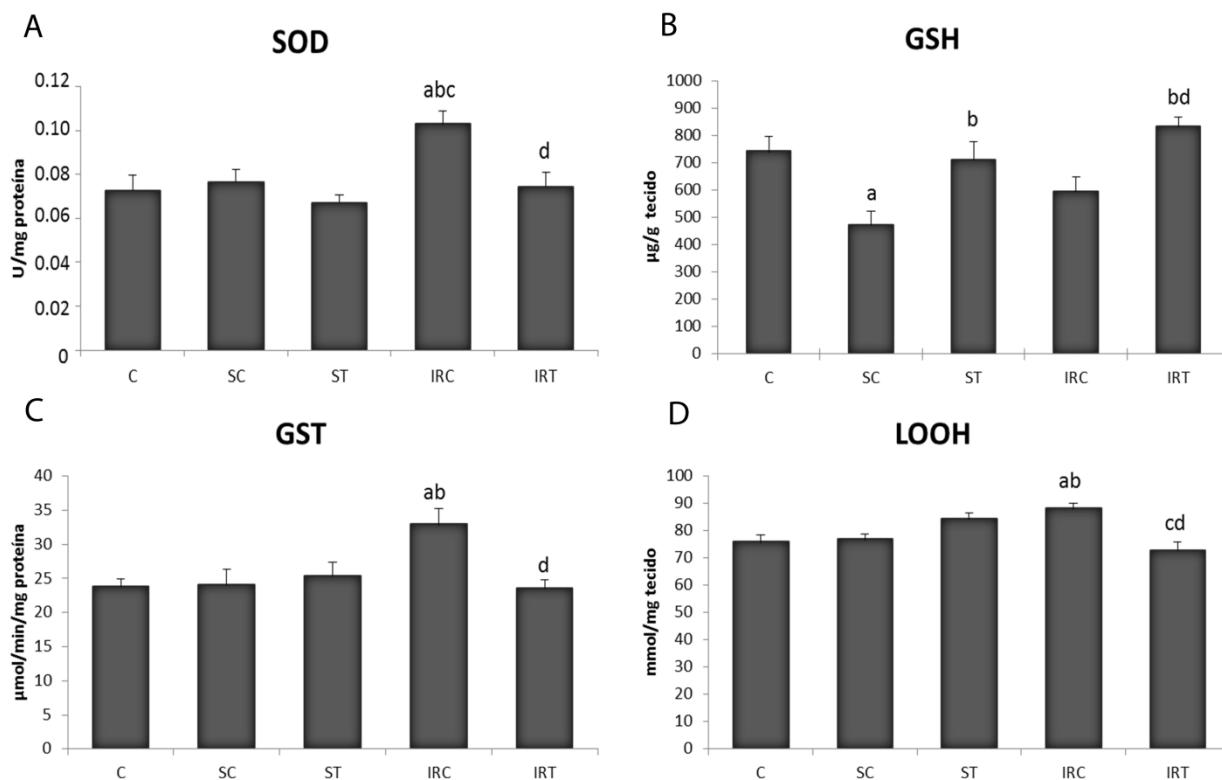


Fig. 3 Ensaio bioquímico do fígado. Atividade enzimática da superóxido dismutase (SOD) (A) e da glutatona s-transferase (GST) (C). Níveis de grupos sulfidrílicos não proteicos (GSH) (B) e de hidroperóxidos lipídicos (LOOH) (D). ^a = diferença significativa em relação ao grupo C; ^b = diferença significativa em relação ao grupo SC; ^c = diferença significativa em relação ao grupo ST; ^d = diferença significativa em relação ao grupo IRC. Os dados são apresentados como média ± erro padrão (n= 6).

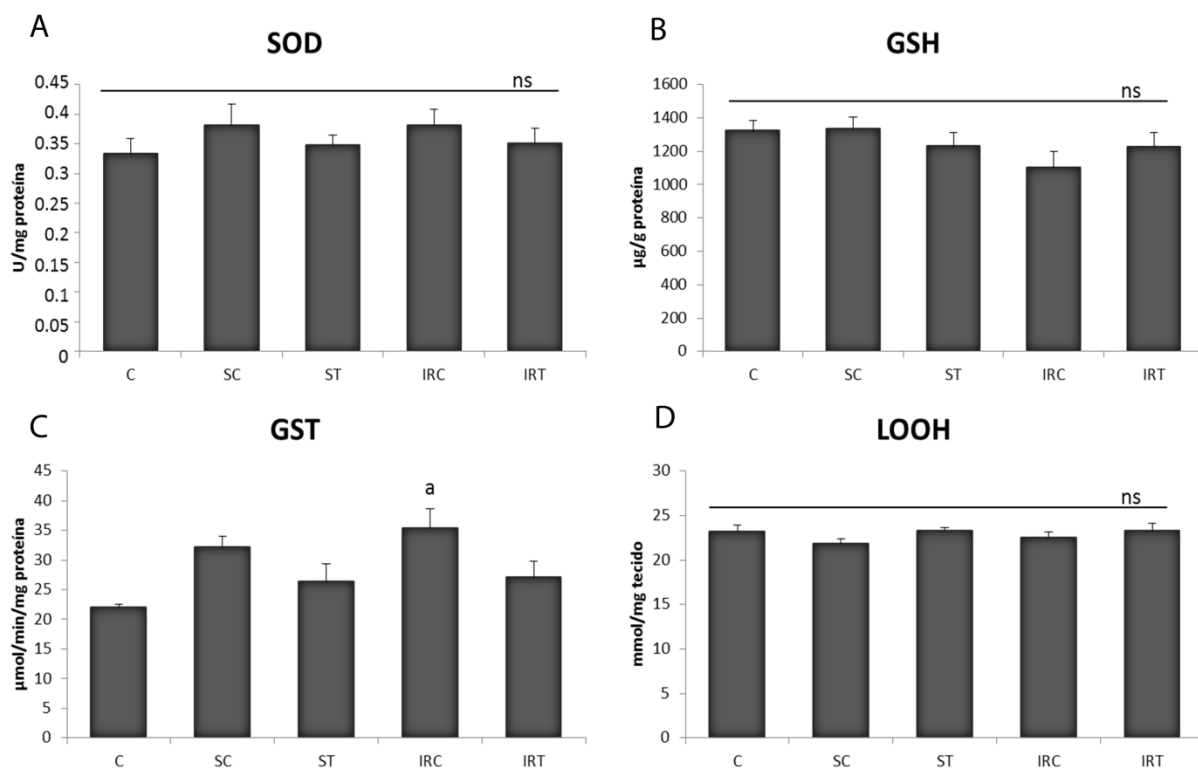


Fig. 4 Ensaio bioquímico dos rins. Atividade enzimática da superóxido dismutase (SOD) (A) e da glutatona s-transferase (GST) (C). Níveis de grupos sulfidrídicos não proteicos (GSH) (B) e de hidroperóxidos lipídicos (LOOH) (D). ^a = diferença significativa em relação ao grupo C. ^{ns} = não significativo. Os dados são apresentados como média ± erro padrão (n= 6).

Evaluation of the treatment with resveratrol-loaded nanoparticles in intestinal injury model caused by ischemia and reperfusion

Stephanie Carvalho Borges¹, Paulo Emílio Botura Ferreira², Luísa Mota da Silva³, Maria Fernanda de Paula Werner⁴, Juan Manuel Irache⁵, Osvaldo Albuquerque Cavalcanti⁶, Nilza Cristina Buttow¹.

¹Department of Morphological Sciences, State University of Maringá, Colombo Avenue, 5790, CEP: 87020-900, Maringá, Paraná, Brazil.

²Campus Uruguaiana, Federal University of Pampa, BR 472 - Km 592 - CEP: 97508-000, Uruguaiana, Rio Grande do Sul, Brazil.

³Postgraduate Program in Pharmaceutical Sciences, University Vale of Itajaí, Uruguai Street, 458 - CEP: 88302-901, Itajaí, Santa Catarina, Brazil.

⁴Department of Pharmacology, Federal University of Paraná. XV de Novembro Street, 1299 - CEP 80.060-000, Curitiba, Paraná, Brazil.

⁵Department of Pharmacy and Pharmaceutical Technology, School of Pharmacy, University of Navarra, C/ Irunlarrea 1, E-31008, Pamplona, Spain.

⁶Department of Pharmacology and Therapeutics, State University of Maringá, Colombo Avenue, 5790, CEP: 87020-900, Maringá, Paraná, Brazil.

Resveratrol nanoparticles on intestinal IR injury

Corresponding Author: e-mail address: stephaniecarvalhoborges@hotmail.com Tel.: +55-44-3011-4705; fax: +55-44-3011-4340

Abstract

The gastrointestinal tract is extremely sensitive to ischemia and reperfusion (IR). Studies have reported that resveratrol (RSV) is able to combat damage caused by intestinal IR. Because of its effectiveness in increasing the permanence and bioavailability of resveratrol in the intestinal epithelium, we investigated whether the effect of resveratrol-loaded in poly(anhydride) nanoparticles reduce oxidative stress and promote myenteric neuroprotection in the ileum of rats subjected to IR. Physicochemical evaluations were performed on nanoparticles. The animals were divided into nine groups ($n = 6/\text{group}$) and treated every 48 h. Treatments with resveratrol (7 mg/kg of body weight) were applied 5 days before surgery and continued for 7 days after surgery (reperfusion period). The superior mesenteric artery was occluded to cause IR injury. Oxidative stress, myeloperoxidase, nitrite, aspartate aminotransferase, alanine aminotransferase, immunolabeling of myenteric neurons and glial cells, and gastrointestinal transit was evaluated. Both nanoparticle formulations presented negative charge with homogeneous distribution, and the payload, showed an encapsulation efficiency of 60%. Resveratrol administered in free form prevented alterations that were caused by IR. The results of the groups treated with RSV-loaded nanoparticles presented similar results to the group treated with free resveratrol. Treatment with empty nanoparticles showed that poly(anhydride) is not an ideal nanocarrier for application in *in vivo* models of intestinal IR injury, because of hepatotoxicity that may be caused by epithelial barrier dysfunction that triggers the translocation of nanoparticles.

Keywords Nanoparticles; Poly(anhydride); Cytotoxicity; Oxidative stress; Resveratrol; Enteric neuron

1. Introduction

Ischemia/reperfusion (IR) is a pathological condition that is initially characterized by the restriction of blood flow, followed by subsequent restoration (Eltzschig and Eckle 2011). Several clinical events, such as surgery, transplantation, accidents, and visceral atherosclerosis, can result in IR. The gastrointestinal tract is extremely sensitive to IR. Injury to the intestines mainly affects the mucosa and enteric nervous system (Borges et al. 2016; Marosti et al. 2015), including enteric glial cells, the expression of vasoactive intestinal polypeptide (VIP), neuronal nitric oxide synthase (nNOS)-immunoreactive nitrergic neurons (Calcina et al. 2005), and the general population of HuC/D-immunoreactive neurons (Borges et al. 2016), which altogether can impair gastrointestinal transit (Calcina et al. 2005; Rivera et al. 2012). In addition to the activation of proinflammatory cytokines (Eltzschig and Eckle 2011), IR induces the production of free radicals that can overwhelm the neutralizing capacity of endogenous antioxidants. These free radicals exert their deleterious (Bhattacharyya et al. 2014; Grace 1994) actions by promoting lipid peroxidation and generating oxidative stress (da Silva de Souza et al. 2015).

Previous studies have reported that oral treatment with 10 mg/kg resveratrol (RSV) in rats combats oxidative stress in animals that are subjected to intestinal IR (Borges et al. 2016; da Silva de Souza et al. 2015). Resveratrol (3,5,4'-trihydroxy-trans-stilbene) is a polyphenol that is found mainly in grape seeds and red wine and has antioxidant and antiinflammatory activity (Kumar and Sharma 2010). Kumar and Sharma (Kumar and Sharma 2010) suggested that RSV eliminates free radicals and increases the levels of antioxidant enzymes by neutralizing oxidative stress and promoting neuroprotection. One of the main difficulties of using RSV orally is its short

half-life, in which it is rapidly metabolized (Walle et al. 2004). In order to solve this drawback, the use of nanoparticles with bioadhesive properties have been proposed (Penalva et al. 2015). In fact, these nanocarriers may be useful to significantly prolong the residence time of the dosage form in close contact with the absorptive epithelium and, in addition, control the release of the cargo. As a consequence, these nanoparticulate drug delivery systems may be of interest to improve the efficacy of resveratrol as potential treatment for gastrointestinal sections affected by IR.

In this context, the main objective of this work was to evaluate the capability of resveratrol nanoencapsulated in poly(anhydride) nanoparticles as treatment to reduce the oxidative stress and to afford myenteric neuroprotection in the ileum of rats subjected to IR. For this purpose, nanoparticles based on the combination between Gantrez® AN [poly(anhydride)] and hydroxypropyl- β -cyclodextrin (HP β CD) were selected as delivery systems for resveratrol. On one hand, poly(anhydride) nanoparticles based on Gantrez® AN display high bioadhesive properties (Agüeros et al. 2011). On the other hand, the use of the oligosaccharide is based on its ability to promote the payload of low absorption compounds in polymer nanoparticles (Agüeros et al. 2011) as well as on its capability to inhibit the effect of intestinal P-glycoprotein and cytochrome P450 enzymatic complexes (Agüeros et al. 2011; Agüeros et al. 2010), that have the ability to metabolize and promote the extrusion of drugs and other compounds from the epithelium to the intestinal lumen (Agüeros et al. 2011; Agüeros et al. 2010).

2. Materials and methods

2.1. Preparation of RSV-loaded nanoparticles (RSV-NP)

Resveratrol (Galena. Campinas, SP, Brazil; lot no. C20110928) and HP β CD (Sigma-Aldrich. Steinheim, Germany), (0.3:1 molar proportion) were dispersed in 2 mL of ethanol for 15 min and then in 5 mL of acetone that contained 100 mg of previously dissolved poly(anhydride) (Poly(methyl vinyl ether-co-maleic anhydride) (poly[anhydride]; Gantrez[®] AN 119; molar weight, 200,000) ISP (Köln, Germany)). The mixture was magnetically stirred for 15 min at room temperature. Nanoparticles were formed by the addition of 20 mL of a mixture with ethanol:ultrapure water (1:1, v/v). The organic solvents were evaporated under vacuum at 45°C in a rotary evaporator (Büchi R-144, Switzerland). The resulting nanoparticles were purified by both slow and rapid centrifugation (3,000 x g for 4 min and 21,000 x g for 20 min). The supernatants were removed and the pellets resuspended in water. The formulations were frozen and lyophilized (Genesis 12EL, Virtis, USA) using 5% sucrose (p/p) as the cryoprotectant. As control, empty nanoparticles (NP) were prepared in the same way as described above but in the absence of RSV.

2.1.1. Physicochemical characterization

The mean hydrodynamic diameter of the nanoparticles and their zeta potential were determined by photon correlation spectroscopy and electrophoretic laser Doppler anemometry, respectively, using a Zetaplus analyzer (Brookhaven Instruments, USA). The diameter of the nanoparticles was determined after dispersion in ultrapure water (1:10) and measured at 25°C by dynamic light scattering angle of 90°C. The polydispersity index (PDI), which indicates the homogeneity of this distribution, was also calculated. The zeta potential was determined as follows: 200 μ L of the samples were diluted in 2 mL of a 0.1 mM KCL solution. The yield of the process was calculated by gravimetry as described previously by Arbós and colleagues (Arbós et al.

2003). The formulations were measured in triplicate, and the results are expressed as mean \pm standard error.

2.1.2. Morphological analysis

The morphology of the nanoparticles was analyzed and photographed using a scanning electron microscope (Zeiss DMS 940A SEM; Oberkochen, Germany) with a digital image capture system (Point Electronic GmbH, Halle, Germany). Lyophilized nanoparticles were resuspended in ultrapure water and centrifuged at $27,000 \times g$ for 20 min at 4°C. The supernatants were then discarded, and pellets were assembled on a glass plate and adhered with double-sided adhesive tape on dry metal bases under warm airflow. Finally, the nanoparticles were covered with a thin 12 nm layer of gold using an Emitech K550 cathode pulverizer device (Emitech, UK). The micrographs were obtained under the following conditions: 10 kV and 5000X of 9 mm distance.

2.1.3. Resveratrol quantification

Samples of lyophilized nanoparticles were centrifuged, and the pellets were solubilized in acetonitrile (3/4, v/v) for nanoparticle rupture. The amount of encapsulated RSV was determined by an ultraviolet-visible spectrum spectrophotometer at 305 nm using a calibration curve performed under a range of 0.6 - 7 $\mu\text{g/mL}$ ($r^2 > 0.997$) in acetonitrile (3/4, p/v). The results are expressed as μg of RSV/mg of nanoparticles. The encapsulation efficiency (EE) was calculated using the following equation: $\text{EE (\%)} = (\text{Encapsulated RSV weight} / \text{Initial RSV weight}) \times 100$.

2.2. Animals and experimental protocol

We used 54 male albino Wistar rats (*Rattus norvegicus*; 255 ± 2.704 g). The animals were obtained from the Central Bioterium of the Universidade Estadual de Maringá and housed in the Sectorial Room of the Department of Morphological Sciences. During the treatment period, they remained in an environment at $22^{\circ}\text{C} \pm 2^{\circ}\text{C}$ with a 12 h/12 h light/dark cycle. The animal procedures were approved by the Committee of Ethics in the Use of Animals of the University State of Maringá (opinion no. 149/2013) and were in accordance with the ethical principles adopted by the Brazilian Society of Science in Laboratory Animals (SBCAL/COBEA).

The animals received standard rodent chow (NUVILAB, recommended by the National Research Council and U.S. National Institutes of Health) and water *ad libitum*. The animals were divided into nine groups ($n = 6/\text{group}$) and treated every 48 h. Treatment began 5 days before surgery and continued for 7 days after surgery (reperfusion period). The animals were treated by gavage with 7 mg/kg resveratrol (in free or nanoencapsulated form; Table 1). Free resveratrol was diluted in 10% grain alcohol and 90% water. The nanoparticles were diluted only in water. The C, SC, and IRC groups were treated with a solution that contained only vehicle: 10% grain alcohol and 90% water before and after surgery.

2.3. Induction of ischemia

Prior to surgery, all of the animals were fasted for 15 h. After the animals were intramuscularly anesthetized with a mixture of 20 mg/kg xylazine (Sespo Industry and Commerce, Paulínia, SP, Brazil) and 100 mg/kg ketamine (Sespo Industry and Commerce, Paulínia, SP, Brazil), all of the groups except for the control group underwent abdominal laparotomy.

We occluded the superior mesenteric artery using a microvascular clamp to cause IR injury, and lateral irrigation between the ischemic and non-ischemic regions was blocked by loops. After 45 min of ischemia, the clamp and loops were removed, and blood flow was reestablished. The abdomen was sutured with 3-0 nylon thread. During the 7-day reperfusion period, the animals remained in individual cages.

2.4. Gastrointestinal transit analysis

For the analysis of gastrointestinal transit, 300 μ L of a solution that contained 3% Carmin hydro and 0.5% ethylcellulose (Corantec, São Paulo, Brazil) diluted in water was administered orally 48 h before euthanasia. The animals were placed in individual cages with free access to food and water. For this analysis, the latency (in minutes) for the animal to eliminate the first fecal pellet that contained the colorant was recorded.

2.5. Blood and ileum sampling

After being anesthetized with a lethal dose of 120 mg/kg thiopental sodium (Cristália Pharmaceutical and Chemicals Products, Brazil), 5 mL of blood was collected from each animal and centrifuged for 10 min at $3000 \times g$. The resulting plasma was used to determine the levels of aspartate aminotransferase (AST) and alanine aminotransferase (ALT) using commercial Analisa® kits with the aid of a spectrophotometer (Bioplus2000, São Paulo, Brazil) at a wavelength of 340 nm. The distal portion of the ileum was collected, fractionated, and processed for evaluate the biochemical markers of oxidative stress and inflammatory parameters and for immunofluorescence staining of myenteric neuronal and glial population.

2.6. Biochemical assays

2.6.1. Reduced glutathione and lipid hydroperoxide levels

The ileum was weighed and homogenized in 200 mM potassium phosphate buffer (pH 6.5). The reaction of GSH with 5,5'-dithiobis-2-nitrobenzoic acid was read at 412 nm. Individual values were interpolated based on a GSH standard curve and are expressed as μg of GSH/g of tissue.

The other part of the homogenate was centrifuged for 20 min at $9000 \times g$, and part of the supernatant was used to determine lipid hydroperoxide (LOOH) levels according to Jiang et al. (Jiang et al. 1991). Readings were performed at 560 nm using a spectrophotometer. LOOH concentrations were determined using an extinction coefficient of 4.3 mmolar 1/cm, and the results are expressed as mmol/mg of tissue.

2.6.2. Superoxide dismutase and glutathione s-transferase enzymatic activity

After the ileum was homogenized in 200 mM potassium phosphate buffer (pH 6.5) and centrifuged, the resulting supernatant was collected to perform the biochemical assays to determine the enzymatic activity of superoxide dismutase (SOD) and glutathione s-transferase (GST). The enzymatic assay for SOD is based on the ability of SOD to inhibit the autooxidation of pyrogallol (Marklund and Marklund 1974). Readings were performed at 405 nm using a spectrophotometer. The results are expressed as U of SOD/mg of protein. The enzymatic activity of GST was determined according to the method of Warholm et al. (Warholm et al. 1985). Readings were performed at 340 nm using a spectrophotometer, with an extinction coefficient of 9.6 mmolar 1/cm. The results are expressed as $\mu\text{mol}/\text{min}/\text{mg}$ of protein.

2.6.3. Myeloperoxidase enzyme activity

The precipitate from ileum homogenate centrifugation was resuspended in 80 mM potassium phosphate buffer that contained 0.5% hexadecyltrimethylammonium. The samples were homogenized and centrifuged for 20 min at $11,000 \times g$ at 4°C . The reaction was performed in a 96-well plate using tetramethylbenzidine. Enzymatic activity of myeloperoxidase (MPO) was determined at 620 nm using a spectrophotometer. The results are expressed as units of optical density (OD)/min/mg of protein.

2.6.4. Determination of nitrite levels

Nitric oxide levels were measured based on the total nitrite estimation that was obtained by the Greiss reaction, adapted from the method of Tiwari et al. (Tiwari et al. 2011). A portion of the ileum was homogenized in 0.1 M sodium phosphate buffer solution (PBS) pH 7.4 and centrifuged for 10 min at $3000 \times g$. Subsequently, 50 μL of this supernatant was added to 50 μL of Greiss reagent (i.e., a solution that contained phosphoric acid, sulfanilamide, and *N*-1-naphthalylethylenediamide) and measured in 96-well plates at 570 nm using a spectrophotometer. Nitrite concentrations were calculated using a standard curve that was located in the range of 100 to 1.56 μM of sodium nitrite (NaNO_2). Nitrite levels are expressed as μM .

2.7. Immunohistochemistry

After washing in 0.1 M PBS (pH 7.4) and fixed for 3 h in 4% paraformaldehyde solution (pH 7.4), the intestine was cut into transverse segments and dissected using tweezers under a stereomicroscope.

2.7.1. Evaluation of HuC/D- and nNOS-immunoreactive myenteric neurons, VIPergic varicosities, and S100- and GFAP-immunoreactive glial cells

Whole-mounts of the muscular tunica from the distal ileum of each animal underwent immunohistochemistry to label the general population of myenteric neurons (HuC/D-immunoreactive), subpopulation of nitrenergic neurons (nNOS-immunoreactive), vasoactive intestinal polypeptide (VIP)-ergic varicosities, and enteric glial cells (S100- and glial fibrillary acid protein [GFAP]-immunoreactive) in the muscular tunica. Double-labeling of HuC/D+nNOS and GFAP+S100 and single-labeling of VIPergic varicosities were performed.

The segments were washed twice for 10 min in 0.1 M PBS (pH 7.4) and Triton-X100 with 0.5% PBS-T and then incubated for 1 h in blocking solution that contained 2% bovine serum albumin (BSA) and 10% donkey serum in PBS-T. Double-labeling was performed using the following primary antibodies: anti-HuC/D (1:600, mouse, catalog no. A21271, Molecular Probes, Invitrogen, Eugene, OR, USA), anti-nNOS (1:500, goat, catalog no. SC-49055, Santa Cruz Biotechnology, Santa Cruz, CA, USA), anti-glial fibrillary acidic protein (GFAP; 1:700, goat, ab53554, Abcam), anti-S100 (1:400, rabbit, catalog no. 18-0046, Molecular Probes, Invitrogen, Eugene, OR, USA), and anti-VIP (1:400, rabbit, catalog no. T-4245, Peninsula Laboratories). Incubation with the primary antibodies was maintained for 48 h at room temperature under stirring. The incubation substrate consisted of PBS-T, 2% BSA, and 2% donkey serum.

After incubation with the primary antibody, the membranes were washed three times in PBS-T for 10 min. They were then incubated with the following secondary antibodies for 2 h in the dark: anti-mouse (1:500, Alexa Fluor 488, Molecular Probes, Invitrogen, Eugene, OR, USA), anti-goat (1:500, Alexa Fluor 568, Molecular Probes, Invitrogen, Eugene, OR, USA), and anti-rabbit (1:500, Alexa Fluor 488, Molecular

Probes, Invitrogen, Eugene, OR, USA). The incubation substrate consisted of PBS-T, 2% BSA, and 2% donkey serum. The membranes were then washed three times in PBS-T for 10 min and attached on histological slides that contained Antifade[®] (Life Technologies of Brazil Comm. Ind. Prod. Biotec. Ltda, SP, Brazil), stored under refrigeration, and protected from light.

2.7.2. Quantitative analysis of myenteric neurons and glial cells

Quantitative analyses were performed using samples of the total membrane preparations, based on images that were captured using a high-resolution camera coupled to an FSX100 fluorescence microscope (Olympus). The images were later analyzed using ImagePro Plus 4.5.029 software (Media Cybernetics, Silver Spring, MD, USA). For HuC/D, nNOS, and S100 quantification, all of the neurons or glial cells that were evident in 30 images that were captured with a 20× objective were counted. The area of each image was approximately 0.14725 mm², and the total area quantified was 4.41768 mm². The results are expressed as neurons/cm².

2.7.3. Morphometric analysis of immunoreactive neurons and myenteric varicosities

To assess the morphometry of the neuronal populations of the myenteric plexus, images that were captured with a 20× objective were analyzed using ImagePro Plus software. For HuC/D- and nNOS-immunoreactive neurons, the area of 100 cell bodies per animal was measured. The area of 400 VIPergic varicosities per animal were also measured using images that were captured with a 40× objective. The morphometric results are expressed as μm².

2.7.4. Fluorescence analysis of glial fibrillary acidic protein

GFAP immunolabeling was performed using membrane preparations to assess the intensity of fluorescence. Thirty ganglia per animal were captured using a 20× objective. The images were captured using the same high-resolution camera and fluorescence microscope that was described above for the quantitative analyses. The exposure time, brightness, contrast, and focus adjustment were maintained for all of the photomicrographs. ImageJ 1.43 software (National Institutes of Health, Bethesda, MD, USA) was used to measure the intensity of GFAP immunolabeling based on red-green-blue (RGB).

2.8. Statistical analysis

The statistical analysis was performed using GraphPad Prism 5 software. The results are expressed as mean ± standard error. For comparisons between groups with a normal distribution of data, one-way analysis of variance (ANOVA) was performed, followed by Tukey's *post hoc* test. The Kruskal-Wallis nonparametric test was applied to data that had a non-normal distribution, followed by Dunn's *post hoc* test. Values of $p < 0.05$ were considered statistically significant.

3. Results

3.1. Physicochemical characterization of nanoparticles

The physicochemical characteristics of the nanoparticle formulations employed in this work are presented in Table 2. The loading of resveratrol on poly(anhydride) nanoparticles importantly increased the mean size of the resulting nanocarriers (234 nm for RSV-NP vs 169 for NP) but has negligible effects on the zeta potential and

polydispersity of the resulting nanocarriers. Thus, both nanoparticle formulations displayed a negative charge with a homogeneous distribution (PDI below 0.2). Regarding the payload, the amount of nanoencapsulated RSV was calculated to be close to 60 µg per mg nanoparticle with an encapsulation efficiency of 60%.

The size of the nanoparticles that were observed by scanning electron microscopy (SEM) was similar to that observed by photon correlation spectroscopy, presenting a spherical shape. The RSV-NP displayed a rough surface.

3.2. Levels of AST and ALT

The levels of AST and ALT in the IRTEN (Table 1) group were significantly higher than in the other groups ($p < 0.001$; Fig. 1). In the other groups, no significant alterations were observed compared with the C group ($p > 0.05$; Fig. 1).

3.3. Biochemical tests

Fig. 2a shows the increase in SOD activity in the IRC group compared with the C and STR groups ($p < 0.05$). The IRTR and IRTRN groups presented results that were similar to the C group and significantly different from the IRC group ($p < 0.05$). The other groups did not present significant differences from the C group ($p > 0.05$; Fig 2a). No significant differences in GST and MPO enzymes were observed between groups ($p > 0.05$; Fig. 2c, e).

Among the sham groups, GSH levels were significantly lower in the STEN group than in the C and STR groups ($p < 0.01$) and significantly lower in the STRN group than in the C group ($p < 0.01$) and STR group ($p < 0.05$). Among the IR groups, a decrease in GSH levels was observed in the IRC group compared with the C and STR groups ($p < 0.01$). A decrease in GSH levels was observed in the IRTEN group

compared with the C group ($p < 0.001$), STR group ($p < 0.001$), and SC group ($p < 0.05$). A decrease in GSH levels was observed in the IRTRN group compared with the C and STR groups ($p < 0.05$). The IRTR group presented results that were similar to the C group but significantly different from the STEN and STRN groups ($p < 0.05$). Among the IR groups, GSH levels in the IRTR group differed significantly from the IRC group ($p < 0.05$) and IRTEN group ($p < 0.01$). The IRTRN group presented no significant difference in GSH levels compared with the IRC, IRTEN, or IRTR group ($p > 0.05$; Fig. 2b).

An increase in LOOH levels was observed in the STEN group ($p < 0.05$) and IRC group ($p < 0.01$) compared with the C group. The IRC group also presented an increase in LOOH levels compared with the SC group ($p < 0.05$). The other groups did not present significant differences in LOOH levels compared with the C or SC group ($p > 0.05$). The IRTR, IRTEN, and IRTRN groups also did not present significant differences in LOOH levels compared with the IRC group ($p > 0.05$; Fig. 2d).

Nitrite levels in the IRTEN group were significantly higher than in the C group ($p < 0.001$), STR group ($p < 0.001$), STRN group ($p < 0.001$), and IRC group ($p < 0.05$; Fig. 2f). The IRTR and IRTRN groups presented results that were similar to the C group ($p > 0.05$) but significantly different from the IRTEN group ($p < 0.001$). The other groups presented no significant differences in nitrite levels ($p > 0.05$; Fig. 2f).

3.4. Immunohistochemistry

3.4.1. Quantitative and morphometric analysis of myenteric neurons

According to the density of the general neuronal population (HuC/D-immunoreactive) analysis among the sham groups, only the STEN group presented a lower density compared with the C group ($p < 0.01$) and SC group ($p < 0.05$). Among

the IR groups, a lower overall neuronal density was observed in the IRC and IRTRN groups compared with the C group ($p < 0.05$), and a lower density was observed in the IRTEN group compared with the C group ($p < 0.01$), SC group ($p < 0.05$), STR group ($p < 0.05$), and STRN group ($p < 0.05$). The IRTR group presented results that were similar to the C group ($p > 0.05$). The IRTR group had a higher neuronal density than the IRC group ($p < 0.05$) and IRTEN group ($p < 0.01$). The IRTRN group did not present a significant difference from the IRC, IRTEN, or IRTR group ($p > 0.05$; Fig. 3d).

Among the sham and IR groups, the density of the nitrenergic subpopulation (nNOS-immunoreactive) was not significantly different between groups ($p > 0.05$; Fig. 3e). Double-labeling revealed that the proportion of nitrenergic neuron densities relative to the general neuronal population was approximately 16% in the C, SC, STR, STRN, and IRTR groups. An increase in this proportion (approximately 20%) was observed in the groups that exhibited neuronal loss (STEN, IRC, IRTEN, and IRTRN groups).

No change in the general population of HuC/D-immunoreactive neurons was observed in the sham groups (SC, STR, STEN, and STRN groups; $p > 0.05$). Among the IR groups, only the IRTEN group presented an increase in the neuronal profile compared with the C group ($p < 0.05$), STR group ($p < 0.001$), and STRN group ($p < 0.01$; Fig. 3f).

The nitrenergic subpopulation (nNOS-immunoreactive) presented an increase in neuronal profile in the SC group ($p < 0.05$) and STR group ($p < 0.001$) compared with the C group. All of the IR groups presented an increase in the neuronal profile of the nitrenergic subpopulation compared with the C and SC groups ($p < 0.001$). Compared with the STR group, a significant difference was found in the IRC group ($p < 0.001$), IRTEN group ($p < 0.001$), IRTR group ($p < 0.01$), and IRTRN group ($p < 0.01$). The IR

groups also presented an increase in the nitrergic neuronal profile compared with the STEN and STRN groups ($p < 0.001$). No significant difference in the nitrergic neuronal profile was observed among the IR groups ($p > 0.05$; Fig. 3g).

Among the sham groups, the area of VIPergic varicosities increased in the STR group compared with the SC group ($p < 0.01$) and increased in the STEN group compared with the C and SC groups ($p < 0.001$). The STRN group presented a VIPergic varicosity profile that was similar to the C and SC groups but a significantly smaller area compared with the STEN group ($p < 0.01$). All of the IR groups presented an increase in VIPergic varicosities compared with the C and SC group ($p < 0.001$). The IRC group ($p < 0.05$), IRTEN group ($p < 0.05$), and IRTR group ($p < 0.01$) presented a significant increase in VIPergic varicosities compared with the STR group. Compared with the STRN group, the IRC group ($p < 0.001$), IRTR group ($p < 0.001$), IRTRN group ($p < 0.001$), and IRTEN group ($p < 0.05$) presented an increase in VIPergic varicosities. No significant differences in VIPergic varicosities were found among the IR groups ($p > 0.05$; Fig. 4b).

3.4.2. Quantitative analysis and fluorescence intensity of myenteric glial cells

The assessment of myenteric glial cells (S100-immunoreactive) revealed an increase in density in the STEN group ($p < 0.01$), IRTRN group ($p < 0.01$), IRC group ($p < 0.001$), and IRTEN group ($p < 0.001$) compared with the C and SC groups. The IRC and IRTEN groups ($p < 0.01$) also exhibited glial cell proliferation compared with the STR group. The STEN group ($p < 0.05$), IRTRN group ($p < 0.05$), IRC group ($p < 0.001$), and IRTEN group ($p < 0.001$) also presented a significant increase in glial cell density compared with the STRN group. The IRTR group maintained glial cell density

that was similar to the C, IRC, and IRTRN groups but significantly lower than the IRTEN group ($p < 0.05$; Fig. 5d).

The analysis of the mean fluorescence intensity of GFAP immunoreactivity among the sham groups revealed an increase in the STEN group compared with the C and STR groups ($p < 0.001$). The STR group presented a lower fluorescence intensity compared with the SC group ($p < 0.001$). The STRN group presented a lower fluorescence intensity compared with the SC group ($p < 0.01$) and STEN group ($p < 0.001$). Among the IR groups, the IRC group presented an increase in fluorescence intensity compared with the C, STR, and STRN groups ($p < 0.001$), and the IRTEN group presented an increase in fluorescence intensity compared with the SC group ($p < 0.01$), C group ($p < 0.001$), STR group ($p < 0.001$), and STRN group ($p < 0.001$). The IRTR and IRTRN groups presented a mean fluorescence intensity that was similar to the C group but different from the STEN group ($p < 0.001$). Among the IR groups, the IRTR and IRTRN groups presented a lower fluorescence intensity compared with the IRC and IRTEN groups ($p < 0.001$; Fig. 5e).

3.5. Gastrointestinal transit analysis

The IRC and IRTEN groups presented a longer gastrointestinal transit time compared with the C and SC groups ($p < 0.001$). The IRC group presented a longer gastrointestinal transit time compared with the STR group ($p < 0.01$) and STRN group ($p < 0.05$). The IRTEN group presented a longer gastrointestinal transit time compared with the STR group ($p < 0.001$) and STRN group ($p < 0.01$). Among the IR groups, the IRTR and IRTRN groups presented gastrointestinal transit times that were similar to the C group (Fig. 6).

4. Discussion

The present study found that 45 min of ischemia followed by 7 days of reperfusion promoted oxidative stress, loss of the general population of myenteric neurons, an increase in the neuronal profile of the nitrergic subpopulation and VIPergic varicosities, glial cell proliferation (S100-immunoreactive), reactive gliosis (GFAP-immunoreactive), and a longer gastrointestinal transit time. Several pathophysiological processes are involved in IR injury. Ischemia is associated with significant alterations in the transcriptional control of gene expression (i.e., transcriptional reprogramming), which can lead to the activation of programmed cell death (Eltzschig and Eckle 2011). The reperfusion period after ischemia is characterized by a substantial increase in free radicals that promote further tissue injury. In the present study, these pathophysiological alterations led to a significant decrease (to 23%) of the general population of myenteric neurons (HuC/D-immunoreactive) compared with the control group. Other studies also reported myenteric neuron death after 7 days of reperfusion (Borges et al. 2016; Marosti et al. 2015). In the present study, the analysis of the density of the nitrergic subpopulation revealed no significant differences between groups. Therefore, neuronal loss likely occurred because of the continuous formation of reactive species and progression to a condition of oxidative stress, which has been previously observed in studies of IR-related injury (Bhattacharyya et al. 2014; da Silva de Souza et al. 2015).

The present study found high levels of oxidative stress in the intestinal wall in the IRC group. The enzymatic activity of SOD in the IRC group was 41% higher than in the control group. Some authors have reported a decrease in SOD activity during periods of ischemia followed by reperfusion up to 12 h (Brahmbhatt et al. 2013; Liu et al. 2015). After 7 days of reperfusion, modulation of the antioxidant system may favor

the increase in SOD activity to eliminate superoxide radicals that are still produced. Similarly, the tripeptide GSH is used as an indicator of oxidative stress, acting as an electron donor to eliminate peroxides and other reactive species. Reduced glutathione levels in the IRC group decreased approximately 50% compared with the control group. Low levels of GSH in the gut in rats that are subjected to IR have been previously reported (da Silva de Souza et al. 2015; Karabulut et al. 2006). Lipid peroxidation is one of the outcomes of the actions of reactive species, and LOOH levels are an indirect measure of damage that is caused by oxidative stress (Orsu et al. 2013). IRC group displayed a 49% increase in LOOH levels, compared with the control group. The antioxidant enzyme GST is responsible for detoxifying xenobiotic compounds and lipid hydroperoxides. We found high levels of lipid peroxidation in the IRC group but no significant changes in GST activity. Oxidative stress can occur through inflammatory reactions, among other factors, after injury. Several authors have reported that injury that is caused by ischemia followed by reperfusion up to 24 h increased MPO activity (Lin et al. 2014; Yildiz et al. 2009). After 7 days of reperfusion, we found that the activity of this inflammatory enzyme did not significantly change, but other inflammatory parameters that were not assessed in the present study may be related to IR-induced injury.

Among the alterations that are caused by IR injury, the present study found an 18% increase in the nitrergic neuronal profile in the IRC group compared with the control group. These alterations likely occurred through oxidative stress or an increase in intracellular Ca^{2+} levels during IR (Dong et al. 2006; Hossmann 2006). Excess Ca^{2+} can activate destructive processes, such as enzyme and cytoskeletal protein degradation (Dong et al. 2006). The profile of VIPergic varicosities also presented a 20% increase in the IRC group compared with the control group. Enteric neurons have the ability to

increase VIP expression under conditions of stress (Borges et al. 2016; Sand et al. 2008), and the increase in VIPergic varicosities may represent a defense mechanism of the enteric nervous system in response to IR (Borges et al. 2016). Vasoactive intestinal polypeptide also stimulates astrocyte proliferation in the central nervous system (Delgado and Ganea 2003). In the present study, we observed an increase in the profile of VIPergic varicosities in the enteric nervous system and further found that IR injury significantly increased glial cell proliferation (S100 immunoreactivity) by 24% and increased the fluorescence intensity of GFAP immunoreactivity (reactive gliosis) by 26%. Alterations in the enteric glial cell population may be related to neuroinflammation and neurodegenerative processes (Bradley et al. 1997) that are promoted by IR.

Previous studies reported delays in gastrointestinal transit that occur as a consequence of cellular and tissue alterations that are promoted by IR (Calcina et al. 2005; Rivera et al. 2012). We observed significant slowing of gastrointestinal transit in the IRC group compared with the control group. Several factors may contribute to the increase in gastrointestinal transit time, including oxidative stress, inflammation (Lubbers et al. 2010), and glial (McClain et al. 2014) and enteric neuron dysfunction (Calcina et al. 2005).

The pathophysiological changes that are caused by IR may be potentially ameliorated by resveratrol (Borges et al. 2016; da Silva de Souza et al. 2015). In order to improve the efficacy of resveratrol, one possible strategy may be its encapsulation into polymeric nanoparticles with bioadhesive properties. In this context, in the present work, the ability of poly(anhydride) nanoparticles combined with HP β CD has been evaluated.

The group that was subjected to IR and treated with RSV-NP (IRTRN group) presented SOD activity, LOOH levels, nitrite levels, an HuC/D-immunoreactive cell profile, GFAP fluorescence intensity, and gastrointestinal transit time that were similar to the control group. However, this treatment was unable to prevent all the damage that was caused by IR. The IR group that was treated with RSV-NP (IRTRN group) presented an approximately 20% loss of myenteric neurons compared with the control group. We also observed increases in the nitrergic neuronal profile, VIPergic varicosities, and glial cell proliferation (S100 immunoreactivity) and a decrease in GSH activity. This partial protection by RSV-NP may be explained by the findings in the IR group that was treated with empty nanoparticles (IRTEN group). The IRTEN group presented a significant 182% increase in AST levels (i.e., a nonspecific marker of hepatic injury) and 160% increase in ALT levels (i.e., a specific marker of hepatic parenchymal injury) compared with the control group. Animals that were subjected to IR and treated with NP presented hepatotoxicity. In the IR group that was treated with RSV-NP (IRTRN group), AST and ALT levels were similar to the control group. The IRTRN group may have been protected by the antiinflammatory and antioxidant actions of resveratrol itself. These results appeared to contradict previous results by Ojer and collaborators (Ojer et al. 2012) who described poly(anhydride) nanoparticles containing HP β CD (NP in the present work) as safe when orally administered in rats (Ojer et al. 2012). This apparent discrepancy would be related with the fact that the present IR model promotes the destruction of intestinal cells and negatively affect to the mucosal integrity, leading to an increase in intestinal epithelial permeability and dysfunction (Eltzschig and Eckle 2011; Lin et al. 2014). Therefore, this disruption of intestinal epithelium would facilitate the passage of nanoparticles and their arrival to the liver, inducing hepatotoxicity (e.g., increased levels of AST and ALT). This idea would be

supported by the fact that it has been described that in IR model animals, the translocation of bacteria and endotoxins is facilitated (Lin et al. 2014; Tassopoulos et al. 2016).

In addition to causing liver damage, we also found that the empty nanoparticles promoted intestinal injury. The IR group that was treated with empty nanoparticles (IRTEN group) presented 28% loss of the general neuronal population compared with the control group. It also presented increases in the general neuronal profile, nitrenergic subpopulation, VIPergic varicosities, glial cell proliferation (S100-immunoreactive), and reactive gliosis (GFAP-immunoreactive), a decrease in GSH levels, and a delay in gastrointestinal transit. The IRTEN group also exhibited a substantial 352% increase in nitrite levels. We assessed nitrite levels as a secondary indicator of the presence of nitric oxide (NO) in intestinal tissue. Excess NO can cause cellular and tissue damage (Kobayashi 2010; Kubes and McCafferty 2000) and result in formation of the peroxynitrite radical (ONOO⁻), a powerful oxidizing agent (Rivera et al. 2011). Excess nitrite in the IRTEN group may have been an inflammatory response to IR, followed by the translocation of empty nanoparticles and consequently toxicity in tissue.

The empty nanoparticles also promoted damage in the sham group. The STEN group presented overall neuronal loss of 25% compared with the control group. We also observed increases in the profile of VIPergic varicosities, glial cell proliferation (S100-immunoreactive), and reactive gliosis (GFAP-immunoreactive). The sham group that was treated with empty nanoparticles also exhibited oxidative stress in ileal tissue. The sham group that was treated with empty nanoparticles presented a significant 40% increase in lipid peroxidation (LOOH levels) and 52% decrease in GSH activity compared with the control group. These alterations in the sham group were attenuated by treatment with RSV-NP. With the exception of GSH levels, the sham group that was

treated with RSV nanoparticles (STRN group) presented a general neuronal density, VIPergic varicosity profile, glial cell density (S100-immunoreactive), GFAP fluorescence intensity (GFAP-immunoreactive), and LOOH levels that were similar to the control group.

Resveratrol treatment in the STRN and IRTRN groups appeared to be responsible for attenuation of the adverse effects of IR. The alterations that were caused by IR were attenuated or even prevented by RSV in free form. In addition to neutralizing free radicals, RSV can activate the synthesis of antioxidant enzymes (Frémont 2000; Kumar and Sharma 2010), inhibiting the formation of oxidative stress. The IR group that was treated with resveratrol in free form (IRTR group) presented SOD activity, GSH activity, LOOH levels, and nitrite levels that were similar to the control group, indicating its antioxidant effects. Treatment with RSV in free form also prevented myenteric neuronal loss, glial cell proliferation, reactive gliosis, and the delay in gastrointestinal transit in the IR group. Other authors that used the same experimental design and treated IR animals with 10 mg/kg resveratrol in free form also found that this polyphenol inhibited oxidative stress and promoted neuroprotection (Borges et al. 2016; da Silva de Souza et al. 2015).

Despite the limited intrinsic bioavailability of RSV, the treatment performed with the free form when compared to the nanoencapsulated form, exceeded the capacity to relieve oxidative damage promoted by IR, myenteric and glial neuronal protection, and the maintenance of gastrointestinal transit time. These results, in addition to those of the empty nanoparticles, suggest that poly(anhydride), when applied as a nanoparticulate polymer carrier, fallout into limited results in terms of neuroprotection and reduction of oxidative stress. In the IR group that was treated with empty nanoparticles (IRTEN group), the poly(anhydride) nanoparticles appeared to

translocate, causing high hepatotoxicity and myenteric neuronal loss in animals that were treated with this formulation. Treatment with poly(anhydride) nanoparticles that contained the RSV yielded results that were similar to free resveratrol with regard to neuroprotective and antioxidant effects. Overall, these results indicate that this nanocarrier system is not ideal for the treatment of intestinal injury that is caused by IR because of hepatotoxicity that may be caused by epithelial barrier dysfunction that triggers the translocation of nanoparticles. Other kinds of nanocarriers may represent possible alternatives to ameliorate RSV administration for intestinal IR injury.

Acknowledgements

We thank the Post-Graduation Program in Biological Sciences: Cellular and Molecular Biology of State University of Maringá and Coordination of Improvement of Higher Education Personnel (CAPES). We thank the technicians Maria Eurides Cancino, Maria dos Anjos Fortunato, and Maria Ângela Moreira in the histology laboratory at the State University of Maringá. We also thank Michael Arends for the English review.

Financial & competing interests disclosure

This work was supported by Coordination of Improvement of Higher Education Personnel (CAPES). Program CAPES-DGU 184/2009.

The authors have no other relevant affiliations or financial involvement with any organization or entity with a financial interest in or financial conflict with the subject matter or materials discussed in the manuscript apart from those disclosed.

Ethical conduct of research

All animal studies were performed after approval from the Institutional and Animal Care and Use Committee.

References

- Agüeros, M., Espuelas, S., Esparza, I., Calleja, P., Peñuelas, I., Ponchel, G. and Irache, J.M., 2011. Cyclodextrin-poly(anhydride) nanoparticles as new vehicles for oral drug delivery. *Expert. Opin. Drug. Deliv.* 8, 721-734.
- Agüeros, M., Zabaleta, V., Espuelas, S., Campanero, M.A. and Irache, J.M., 2010. Increased oral bioavailability of paclitaxel by its encapsulation through complex formation with cyclodextrins in poly(anhydride) nanoparticles. *J. Control. Release.* 145, 2-8.
- Arbós, P., Campanero, M.A., Arangoa, M.A., Renedo, M.J. and Irache, J.M., 2003. Influence of the surface characteristics of PVM/MA nanoparticles on their bioadhesive properties. *J. Control. Release.* 89, 19-30.
- Bhattacharyya, A., Chattopadhyay, R., Mitra, S. and Crowe, S.E. 2014., Oxidative stress: an essential factor in the pathogenesis of gastrointestinal mucosal diseases. *Physiol. Rev.* 94, 329-354.
- Borges, S.C., da Silva de Souza, A.C., Beraldi, E.J., Schneider, L.C. and Buttow, N.C., 2016. Resveratrol promotes myenteric neuroprotection in the ileum of rats after ischemia-reperfusion injury. *Life. Sci.* 166, 54-59.
- Bradley, J.S., Parr, E.J. and Sharkey, K.A., 1997. Effects of inflammation on cell proliferation in the myenteric plexus of the guinea-pig ileum. *Cell. Tissue. Res.* 289, 455-461.
- Brahmbhatt, V., Oliveira, M., Briand, M., Perrisseau, G., Bastic Schmid, V., Destailats, F., Pace-Asciak, C., Benyacoub, J. and Bosco, N., 2013. Protective effects of dietary EPA and DHA on ischemia-reperfusion-induced intestinal stress. *J. Nutr. Biochem.* 24, 104-111.
- Calcina, F., Barocelli, E., Bertoni, S., Furukawa, O., Kaunitz, J., Impicciatore, M. and Sternini, C., 2005. Effect of N-methyl-d-aspartate receptor blockade on neuronal plasticity and gastrointestinal transit delay induced by ischemia/reperfusion in rats. *Neuroscience.* 134, 39-49.
- da Silva de Souza, A.C., Borges, S.C., Beraldi, E.J., de Sá-Nakanishi, A.B., Comar, J.F., Bracht, A., Natali, M.R. and Buttow, N.C., 2015. Resveratrol Reduces Morphologic Changes in the Myenteric Plexus and Oxidative Stress in the Ileum in Rats with Ischemia/Reperfusion Injury. *Dig. Dis. Sci.* 60, 3252-3263.
- Delgado, M. and Ganea, D., 2003. Vasoactive intestinal peptide prevents activated microglia-induced neurodegeneration under inflammatory conditions: potential therapeutic role in brain trauma. *FASEB. J.* 17, 1922-1924.
- Dong, Z., Saikumar, P., Weinberg, J.M. and Venkatachalam, M.A., 2006. Calcium in cell injury and death. *Annu. Rev. Pathol.* 1, 405-434.
- Eltzschig, H.K. and Eckle, T., 2011. Ischemia and reperfusion--from mechanism to translation. *Nat. Med.* 17, 1391-1401.
- Frémont, L., 2000. Biological effects of resveratrol. *Life. Sci.* 66, 663-673.
- Grace, P.A., 1994. Ischaemia-reperfusion injury. *Br. J. Surg.* 81, 637-647.
- Hossmann, K.A., 2006. Pathophysiology and therapy of experimental stroke. *Cell. Mol. Neurobiol.* 26, 1057-1083.
- Jiang, Z.Y., Woollard, A.C. and Wolff, S.P., 1991. Lipid hydroperoxide measurement by oxidation of Fe²⁺ in the presence of xylenol orange. Comparison with the TBA assay and an iodometric method. *Lipids.* 26, 853-856.

- Karabulut, A.B., Kirimlioglu, V., Kirimlioglu, H., Yilmaz, S., Isik, B. and Isikgil, O., 2006. Protective effects of resveratrol on spleen and ileum in rats subjected to ischemia-reperfusion. *Transplant. Proc.* 38, 375-377.
- Kobayashi, Y., 2010. The regulatory role of nitric oxide in proinflammatory cytokine expression during the induction and resolution of inflammation. *J. Leukoc. Biol.* 88, 1157-1162.
- Kubes, P. and McCafferty, D.M., 2000. Nitric oxide and intestinal inflammation. *Am. J. Med.* 109, 150-158.
- Kumar, A. and Sharma, S.S. 2010., NF-kappaB inhibitory action of resveratrol: a probable mechanism of neuroprotection in experimental diabetic neuropathy. *Biochem. Biophys. Res. Commun.* 394, 360-365.
- Lin, Z.L., Yu, W.K., Tan, S.J., Duan, K.P., Dong, Y., Bai, X.W., Xu, L. and Li, N., 2014. Protective effects of terminal ileostomy against bacterial translocation in a rat model of intestinal ischemia/reperfusion injury. *World. J. Gastroenterol.* 20, 17905-17913.
- Liu, F.C., Tsai, H.I. and Yu, H.P., 2015. Organ-Protective Effects of Red Wine Extract, Resveratrol, in Oxidative Stress-Mediated Reperfusion Injury. *Oxid. Med. Cell. Longev.* 2015, 568-634.
- Lubbers, T., Buurman, W. and Luyer, M., 2010. Controlling postoperative ileus by vagal activation. *World. J. Gastroenterol.* 16, 1683-1687.
- Marklund, S. and Marklund, G., 1974. Involvement of the superoxide anion radical in the autoxidation of pyrogallol and a convenient assay for superoxide dismutase. *Eur. J. Biochem.* 47, 469-474.
- Marosti, A.R., da Silva, M.V., Palombit, K., Mendes, C.E., Tavares-de-Lima, W. and Castelucci, P., 2015. Differential effects of intestinal ischemia and reperfusion in rat enteric neurons and glial cells expressing P2X2 receptors. *Histol. Histopathol.* 30, 489-501.
- McClain, J.L., Grubišić, V., Fried, D., Gomez-Suarez, R.A., Leininger, G.M., Sévigny, J., Parpura, V. and Gulbransen, B.D., 2014. Ca²⁺ responses in enteric glia are mediated by connexin-43 hemichannels and modulate colonic transit in mice. *Gastroenterology.* 146, 497-507.e491.
- Ojer, P., de Cerain, A.L., Areses, P., Peñuelas, I. and Irache, J.M., 2012. Toxicity studies of poly(anhydride) nanoparticles as carriers for oral drug delivery. *Pharm. Res.* 29, 2615-2627.
- Orsu, P., Murthy, B.V. and Akula, A., 2013. Cerebroprotective potential of resveratrol through anti-oxidant and anti-inflammatory mechanisms in rats. *J. Neural. Transm. (Vienna).* 120, 1217-1223.
- Penalva, R., Esparza, I., Larraneta, E., González-Navarro, C.J., Gamazo, C. and Irache, J.M., 2015. Zein-Based Nanoparticles Improve the Oral Bioavailability of Resveratrol and Its Anti-inflammatory Effects in a Mouse Model of Endotoxic Shock. *J. Agric. Food. Chem.* 63, 5603-5611.
- Rivera, L.R., Pontell, L., Cho, H.J., Castelucci, P., Thacker, M., Poole, D.P., Frugier, T. and Furness, J.B., 2012. Knock out of neuronal nitric oxide synthase exacerbates intestinal ischemia/reperfusion injury in mice. *Cell. Tissue. Res.* 349, 565-576.
- Rivera, L.R., Thacker, M., Pontell, L., Cho, H.J. and Furness, J.B., 2011. Deleterious effects of intestinal ischemia/reperfusion injury in the mouse enteric nervous system are associated with protein nitrosylation. *Cell. Tissue. Res.* 344, 111-123.
- Sand, E., Themner-Persson, A. and Ekblad, E., 2008. Infiltration of mast cells in rat colon is a consequence of ischemia/reperfusion. *Dig. Dis. Sci.* 53, 3158-3169.

- Tassopoulos, A., Chalkias, A., Papalois, A., Iacovidou, N. and Xanthos, T., 2016. The effect of antioxidant supplementation on bacterial translocation after intestinal ischemia and reperfusion. *Redox. Rep.* 22(1), 1-9.
- Tiwari, V., Kuhad, A. and Chopra, K., 2011. *Emblica officinalis* corrects functional, biochemical and molecular deficits in experimental diabetic neuropathy by targeting the oxido-nitrosative stress mediated inflammatory cascade. *Phytother. Res.* 25, 1527-1536.
- Walle, T., Hsieh, F., DeLegge, M.H., Oatis, J.E. and Walle, U.K., 2004. High absorption but very low bioavailability of oral resveratrol in humans. *Drug. Metab. Dispos.* 32, 1377-1382.
- Warholm, M., Guthenberg, C., von Bahr, C. and Mannervik, B., 1985. Glutathione transferases from human liver. *Methods. Enzymol.* 113, 499-504.
- Yildiz, F., Terzi, A., Coban, S., Celik, H., Aksoy, N., Bitiren, M., Cakir, H. and Ozdogan, M.K., 2009. Protective effects of resveratrol on small intestines against intestinal ischemia-reperfusion injury in rats. *J. Gastroenterol. Hepatol.* 24, 1781-1785.

Table 1 Experimental groups and treatments. S: sham; IR: ischemia/reperfusion

Groups		SMA*	Treatment
C	Not operated	-----	Vehicle
SC	Underwent surgery	Not occluded	Vehicle
STR	Underwent surgery	Not occluded	Free resveratrol (unencapsulated)
STEN	Underwent surgery	Not occluded	Empty nanoparticle
STRN	Underwent surgery	Not occluded	Resveratrol-loaded nanoparticle
IRC	Underwent surgery	Occluded	Vehicle
IRTR	Underwent surgery	Occluded	Free resveratrol (unencapsulated)
IRTEN	Underwent surgery	Occluded	Empty nanoparticle
IRTRN	Underwent surgery	Occluded	Resveratrol-loaded nanoparticle

*SMA superior mesenteric artery

Table 2 Physico-chemical characterization of nanoparticles. NP: empty nanoparticles; RSV-NP: resveratrol-loaded nanoparticles. Data expressed as mean \pm standard error, n=3

	Diameter (nm)	PDI*	Zeta potential (mV)	Gravimetric yield (%)	RSV complexed (μ g/mg NP)	Encapsulation efficiency (E.E%)
NP	169 \pm 2.2	0.13	-45.2 \pm 0.44	90.5 \pm 2.3	--	--
RSV-NP	234 \pm 1.5	0.17	-50 \pm 0.72	76 \pm 1.1	60 \pm 2.9	60 \pm 2.95

*PDI Polydispersity index

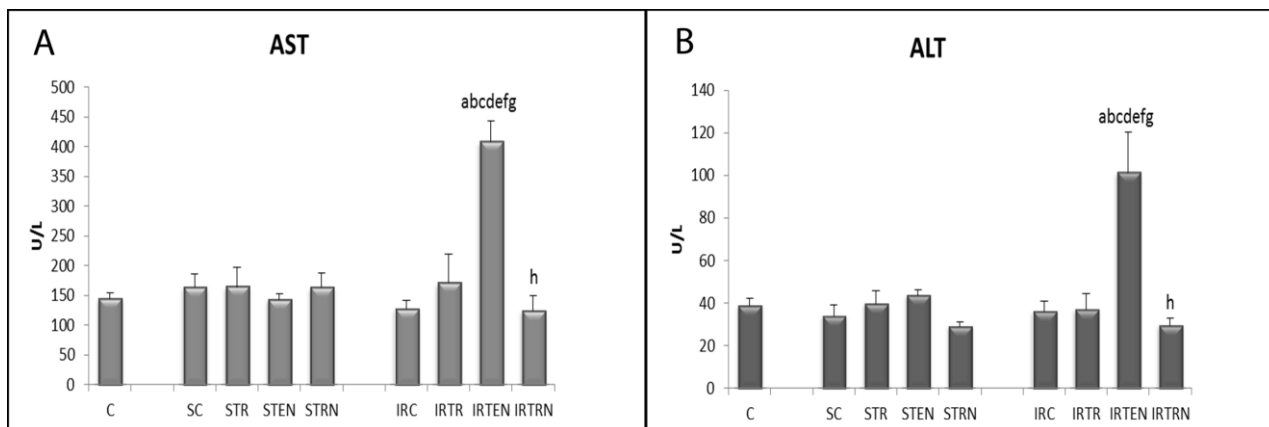


Fig. 1 Levels of aspartate aminotransferase (AST) and alanine aminotransferase (ALT). ^aSignificant difference from C group. ^bSignificant difference from SC group. ^cSignificant difference from STR group. ^dSignificant difference from STEN group. ^eSignificant difference from STNR group. ^fSignificant difference from IRC group. ^gSignificant difference from IRTR group. ^hSignificant difference group IRTEN group. The data are expressed as mean \pm standard error ($n = 6$)

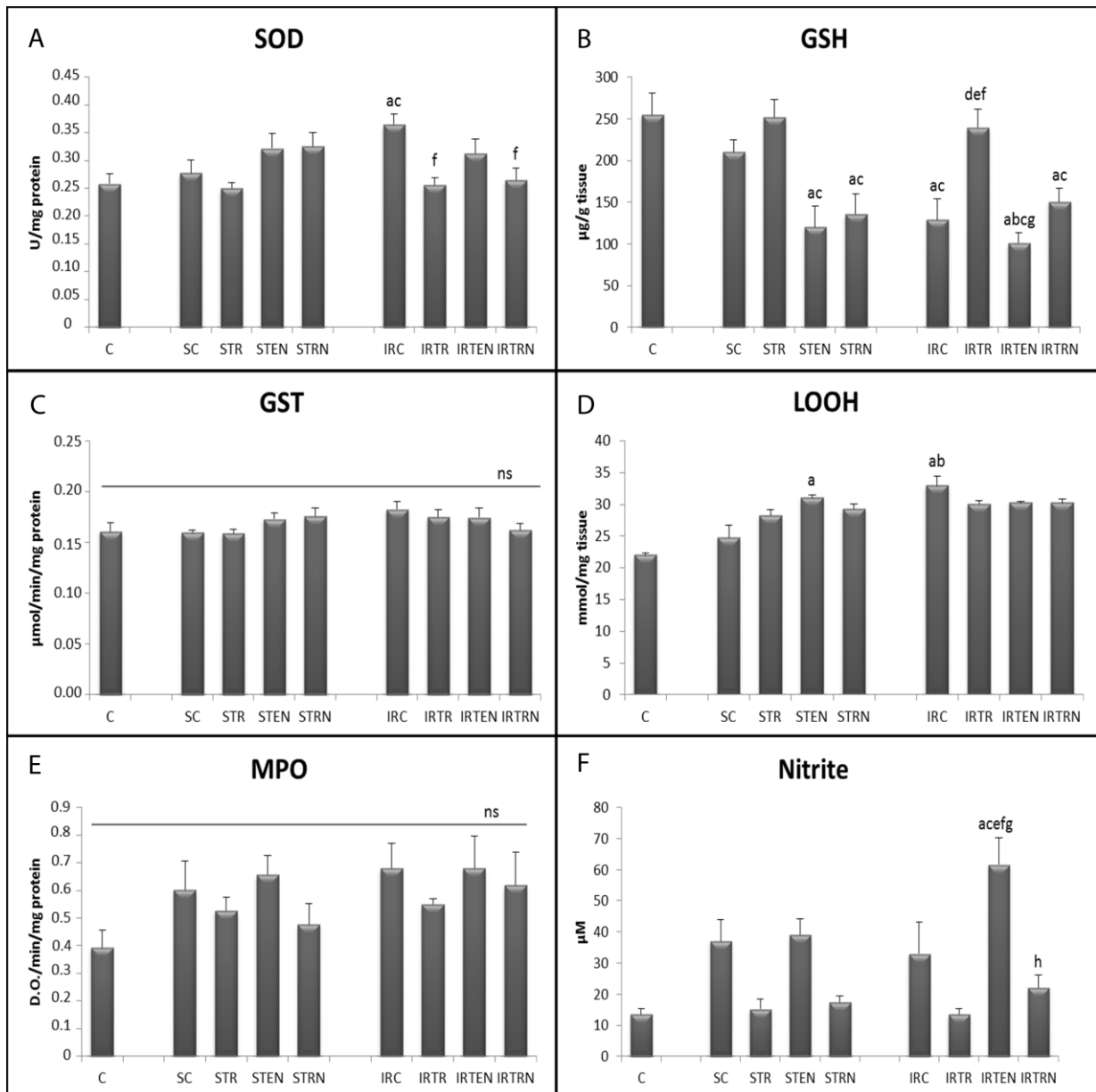


Fig. 2 Biochemical assays. Enzymatic activity of superoxide dismutase (SOD) (a), glutathione *S*-transferase (GST) (c), and myeloperoxidase (MPO) (e). Levels of non-protein sulfhydryl groups (GSH) (b), lipid hydroperoxides (LOOH) (d), and nitrite (f). ^aSignificant difference from C group. ^bSignificant difference from SC group. ^cSignificant difference from STR group. ^dSignificant difference from STEN group. ^eSignificant difference from STRN group. ^fSignificant difference from IRC group. ^gSignificant difference from IRTR group. ^hSignificant difference from IRTEN group. ^{ns}Not significant. The data are expressed as mean ± standard error ($n = 6$)

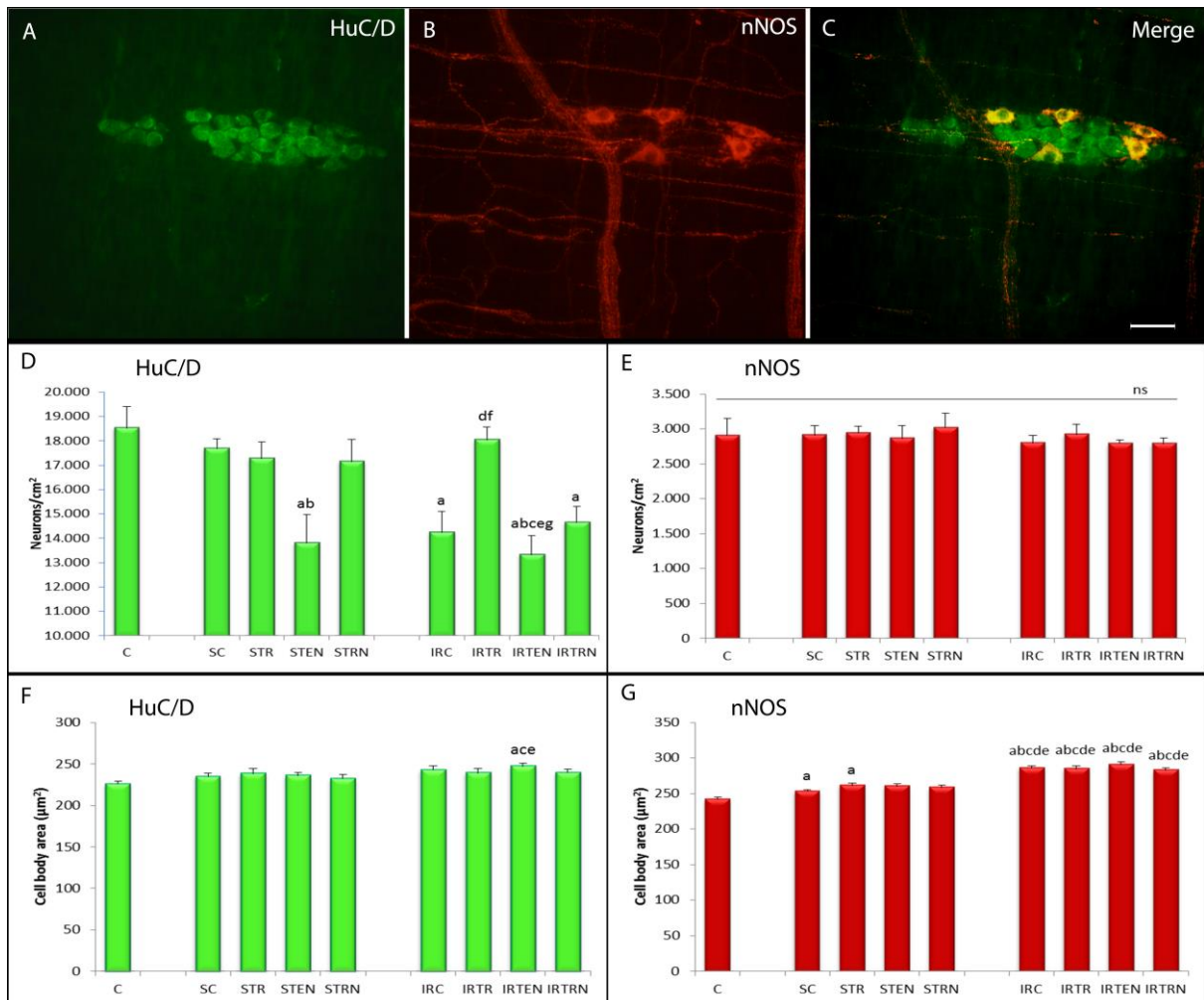


Fig. 3 Photomicrographs showing fluorescence of myenteric neurons that were immunoreactive to HuC/D (a) and nNOS (b) proteins and double-labeled with HuC/D and nNOS (c). Calibration bar = 50 μm . (d, e) Density of the general neuronal population (d) and nitrergic subpopulation (e). (f, g) Mean area of neuronal cell bodies of the general neuronal population (f) and nitrergic subpopulation (g). ^aSignificant difference from C group. ^bSignificant difference from SC group. ^cSignificant difference from STR group. ^dSignificant difference from STEN group. ^eSignificant difference from STRN group. ^fSignificant difference from IRC group. ^gSignificant difference from IRTR group. ^{ns}Not significant. The data are expressed as mean \pm standard error ($n = 6$)

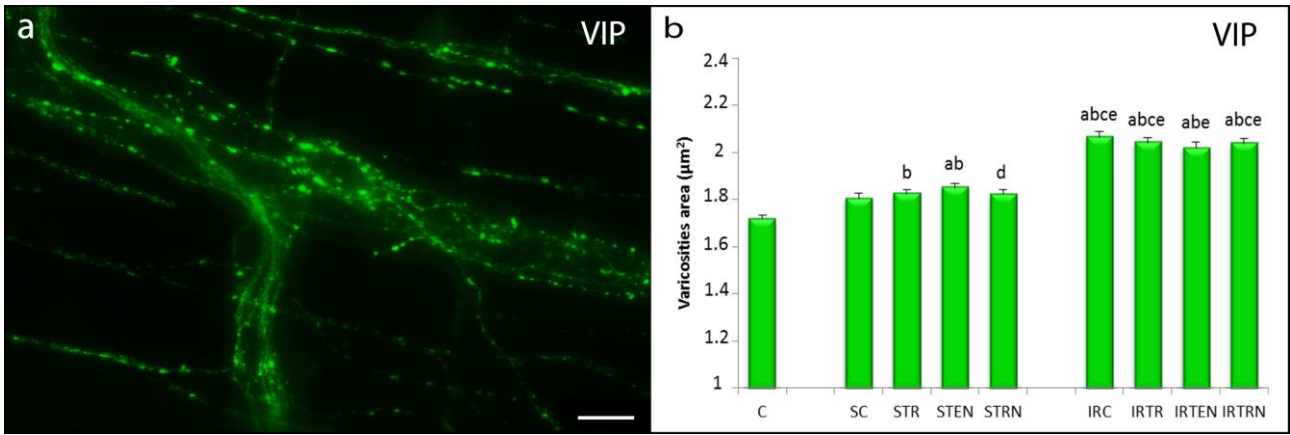


Fig. 4 Photomicrograph showing fluorescence of myenteric VIPergic varicosities (a). Calibration bar = 20 μm . Mean area of myenteric VIPergic varicosities (b). ^aSignificant difference from C group. ^bSignificant difference from SC group. ^cSignificant difference from STR group. ^dSignificant difference from STEN group. ^eSignificant difference from STNR group. The data are expressed as mean \pm standard error ($n = 6$)

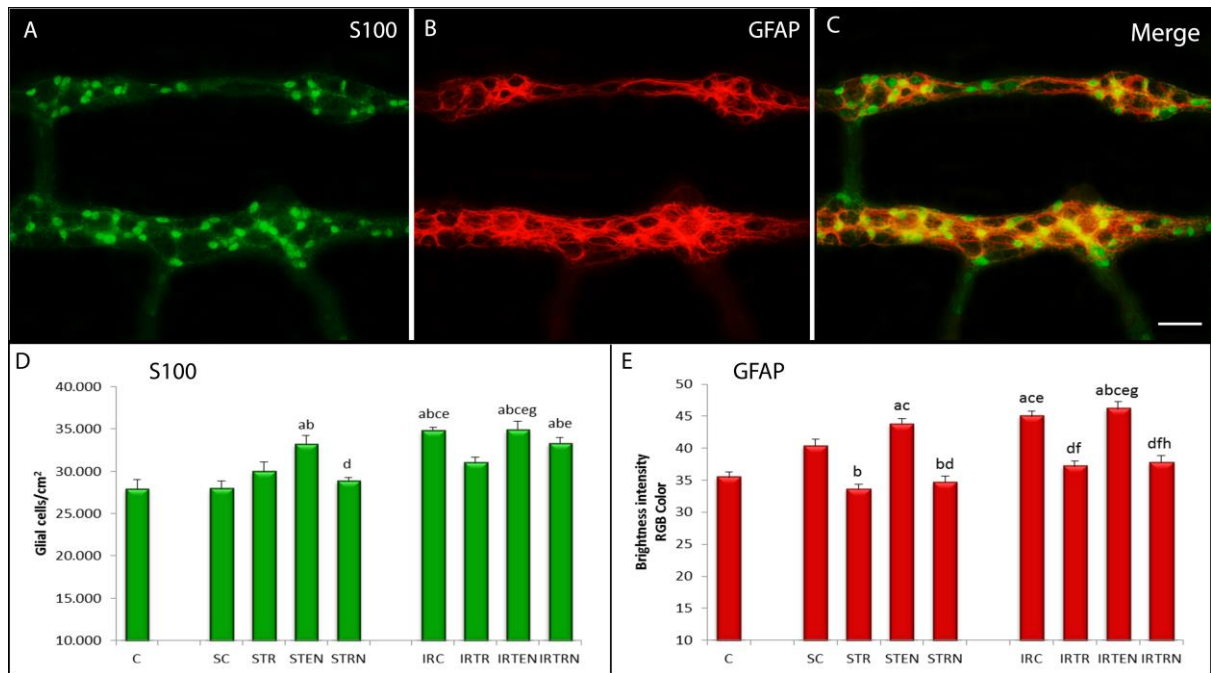


Fig. 5 Photomicrographs showing fluorescence of myenteric glial cells immunoreactive to S100 (a) and GFAP (b) proteins and double-labeling of S100 and GFAP (c). Calibration bar = 50 μ m. (d) Density of myenteric glial cells (d). (e) Fluorescence intensity of GFAP protein. ^aSignificant difference from C group. ^bSignificant difference from SC group. ^cSignificant difference from STR group. ^dSignificant difference from STEN group. ^eSignificant difference from STRN group. ^fSignificant difference from IRC group. ^gSignificant difference from IRTR group. ^hSignificant difference from IRTEN group. The data are expressed as mean \pm standard error ($n = 6$)

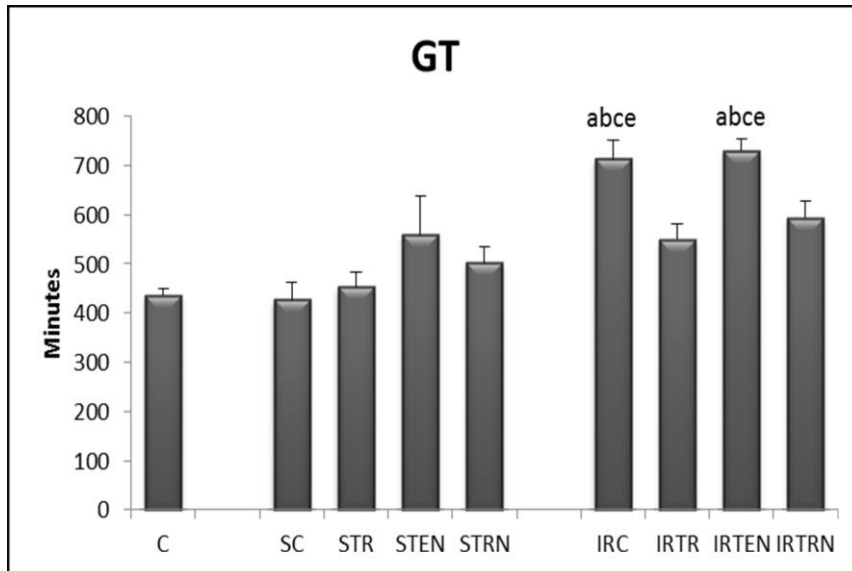


Fig. 6 Gastrintestinal transit. ^aSignificant difference from C group. ^bSignificant difference from SC group. ^cSignificant difference from STR group. ^dSignificant difference from STEN group. ^eSignificant difference from STRN group. The data are expressed as mean \pm standard error ($n = 6$)